Les tumeurs malignes de la main : os et parties molles

DIU de chirurgie de la main

Plan

- Parties molles :
  - Superficielles
  - Profondes

- Os et cartilages :

Les tumeurs malignes des membres

Sarcomes des tissus mous 1% des cancers

Les tumeurs malignes des membres

Benin ou malin ???

Les tumeurs malignes des membres

Benin ou malin ???

Aucun signe clinique

Seulement des arguments…

Les tumeurs malignes des membres

Benin ou malin ???

Taille (5cm)

Sous fasciale

Symptômes

Evolution

Les tumeurs malignes des membres

Devant une tuméfaction :

- 5cm ou plus
- douloureuse
- profonde
- évolution rapide

Pas de zèle chirurgicale

Les tumeurs malignes des membres

Bilan d’imagerie dans un centre référent

- Echographie
- TDM
- IRM

Les tumeurs malignes des membres

Un « diagnostic » iconographique

≠

Un diagnostic histologique

Tumeurs malignes des membres

Tissus d'origine	Tumeurs malignes
Muscles striés	Rhabdomyosarcome
Muscles lisses	Léiomyosarcome
Tissus synoviaux	Synovialosarcome
Tissus fibreux	Fibrosarcome
Tissus graisseux	Liposarcome
Tissus vasculaires	Angiosarcome, Hémangio-endothéliome, lymphangiosarcome
Tissus nerveux	MPNST
Tissus osseux	Ostéosarcome
Tissus cartilagineux	Chondrosarcome

Les tumeurs malignes des membres

Nécessité d’une preuve histologique

- Biopsies chirurgicales
- Microbiopsies

[illegible]

- [illegible]
  - [illegible]
  - [illegible]
  - [illegible]

[illegible]

- [illegible]
  - [illegible]
  - [illegible]

[illegible]

- [illegible]
  - [illegible]
  - [illegible]
  - [illegible]



Les tumeurs malignes des membres

- Biopsies chirurgicales
  - Gold standard
  - Hospitalisation
  - ALR ou AG
  - Abord chirurgical +++

Les tumeurs malignes des membres

- Biopsies chirurgicales
  - Risque de dissémination
  - Exérèse plus difficile

Les tumeurs malignes des membres

- Traitement
  - Chirurgie passage obligatoire
  - 4 possiblités
    - Radicale
    - Large
    - Marginale
    - Contaminée

Les tumeurs malignes des membres

- Traitement
  - Chimiothérapie néoadjuvante
  - Radiothérapie après exérèse
  - Perfusions locorégionales

Tumeurs malignes des membres

Tissus d'origine	Tumeurs malignes
Muscles striés	Rhabdomyosarcome
Muscles lisses	Léiomyosarcome
Tissus synoviaux	Synovialosarcome
Tissus fibreux	Fibrosarcome
Tissus graisseux	**Liposarcome**
Tissus vasculaires	Angiosarcome, Hémangio-endothéliome, lymphangiosarcome
Tissus nerveux	MPNST
Tissus osseux	Ostéosarcome
Tissus cartilagineux	Chondrosarcome

Parties molles profondes

- Liposarcomes
  - Tumeur graisseuse
  - Entre 40 et 60 ans
  - Homme
  - Membre (Cuisse +++)

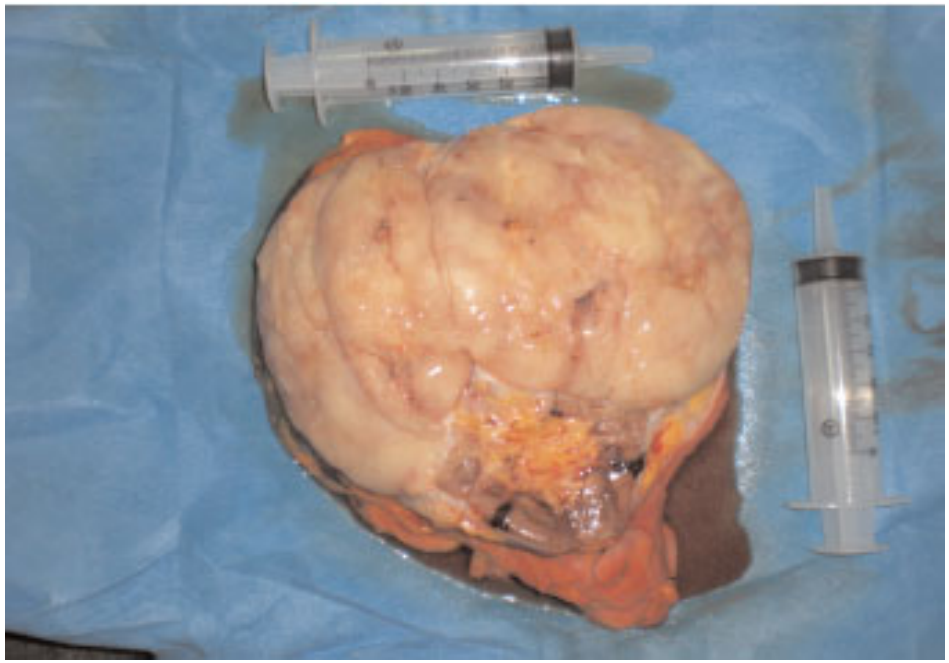

Parties molles profondes

- Liposarcomes
  - Lipome :
    - symptomatique
    - Évolution rapide
    - Sous-fasciale
    - Taille > 5cm
    - Cuisse ???

Parties molles profondes

- Liposarcomes
  - Imagerie RM
    - > 5cm
    - Contours nets
    - Plurilobulaires
    - cloisonnés

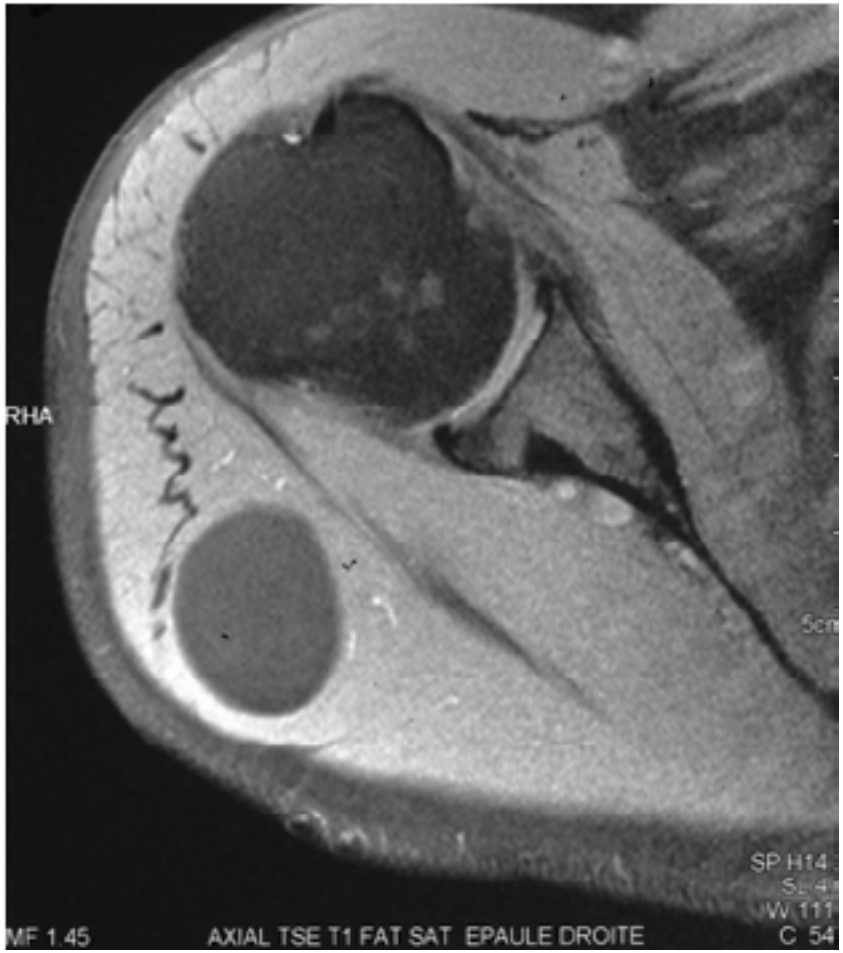

Parties molles profondes

- Liposarcomes
  - Traitement chirurgical
    - Exérèse large voire radicale

    - La rechute dépend des marges

    « La conservation du membre ne doit pas se faire au dépend du pronostic vital »

Tumeurs malignes des membres

Tissus d'origine	Tumeurs malignes
Muscles striés	**Rhabdomyosarcome**
Muscles lisses	Léiomyosarcome
Tissus synoviaux	Synovialosarcome
Tissus fibreux	Fibrosarcome
Tissus graisseux	Liposarcome
Tissus vasculaires	Angiosarcome, Hémangio-endothéliome, lymphangiosarcome
Tissus nerveux	MPNST
Tissus osseux	Ostéosarcome
Tissus cartilagineux	Chondrosarcome

Parties molles profondes

- Rhabdomyosarcomes
  - Tumeurs de l'enfant
  - Membre 20% des RMS

Parties molles profondes

- Rhabdomyosarcomes
  - Traitement chirurgical :
    - Exérèse large ou radicale
    - En association avec un essai clinique

Tumeurs malignes des membres

Tissus d'origine	Tumeurs malignes
Muscles striés	Rhabdomyosarcome
Muscles lisses	**Léiomyosarcome**
Tissus synoviaux	Synovialosarcome
Tissus fibreux	Fibrosarcome
Tissus graisseux	Liposarcome
Tissus vasculaires	Angiosarcome, Hémangio-endothéliome, lymphangiosarcome
Tissus nerveux	MPNST
Tissus osseux	Ostéosarcome
Tissus cartilagineux	Chondrosarcome

Parties molles profondes

- Léiomyosarcomes :
  - Entre 50 et 70 ans
  - Homme
  - Localisation très différentes aux RMS

Parties molles profondes

- Léimyosarcomes :
  - Superficielles
  - Profondes

Tumeurs malignes des membres

Tissus d'origine	Tumeurs malignes
Muscles striés	Rhabdomyosarcome
Muscles lisses	Léiomyosarcome
Tissus synoviaux	**Synovialosarcome**
Tissus fibreux	**Fibrosarcome**
Tissus graisseux	Liposarcome
Tissus vasculaires	**Angiosarcome, Hémangio-endothéliome, lymphangiosarcome**
Tissus nerveux	MPNST
Tissus osseux	Ostéosarcome
Tissus cartilagineux	Chondrosarcome

Parties molles superficielles

- Carcinomes épidermoides
- Mélanomes

Parties molles superficielles

- Carcinomes épidermoides
  - Ou Spinocellulaire
  - Homme > Femme
  - Après 70 ans
  - Zones photo-exposées
  - Ou cicatrice

Parties molles superficielles

- Carcinomes épidermoides
  - Lésion ulcéro-bourgeonnante
  - Saignement au contact

Parties molles superficielles

- Carcinomes épidermoides
  - Traitement chirurgical :
    - Exérèse de la pièce
    - Orientation de la pièce
  - Marges d'exérèses :
    - Profonde : fascia
    - Latérale : <2cm 4mm
      ≥2cm 6mm

Parties molles superficielles

- Carcinomes épidermoides
  - Traitement chirurgical
    - Fermeture directe
    - Plastie locale
    - Greffe de peau d'attente ou non
  - Attention aux résultats des marges

Parties molles superficielles

- Mélanome
  - Tumeur pigmentée
  - Après 50 ans
  - Zones photo-exposées

  - Critères ABCDE
    - Asymétrie
    - Bords irréguliers
    - Couleurs =dyschromie
    - Diamètre > 6mm
    - Evolution

[illegible]

- [illegible]
  - [illegible]
    - [illegible]
    - [illegible]
    - [illegible]

Parties molles superficielles

- Mélanome
  - Traitement chirurgical
    - Biopsie préliminaire (dermatologue)
    - Breslow
  - Puis exérèse chirurgicale (voire amputation)
    - Marge en fonction du Breslow

Épaisseur selon Breslow	Marges chirurgicales conseillées
Intraépidermique	0,5 cm
0–1 mm (pT1) :	1 cm
1,01–2 mm (pT2)	1–2 cm
2,01–4–mm (pT3)	2 cm
> 4 mm (pT4)	2–3 cm

[illegible]

- [illegible]
  - [illegible]
    - [illegible]

Os et cartilages

Chondrosarcome

Ostéosarcome

? : ?? ??? ??d pm ? : ?

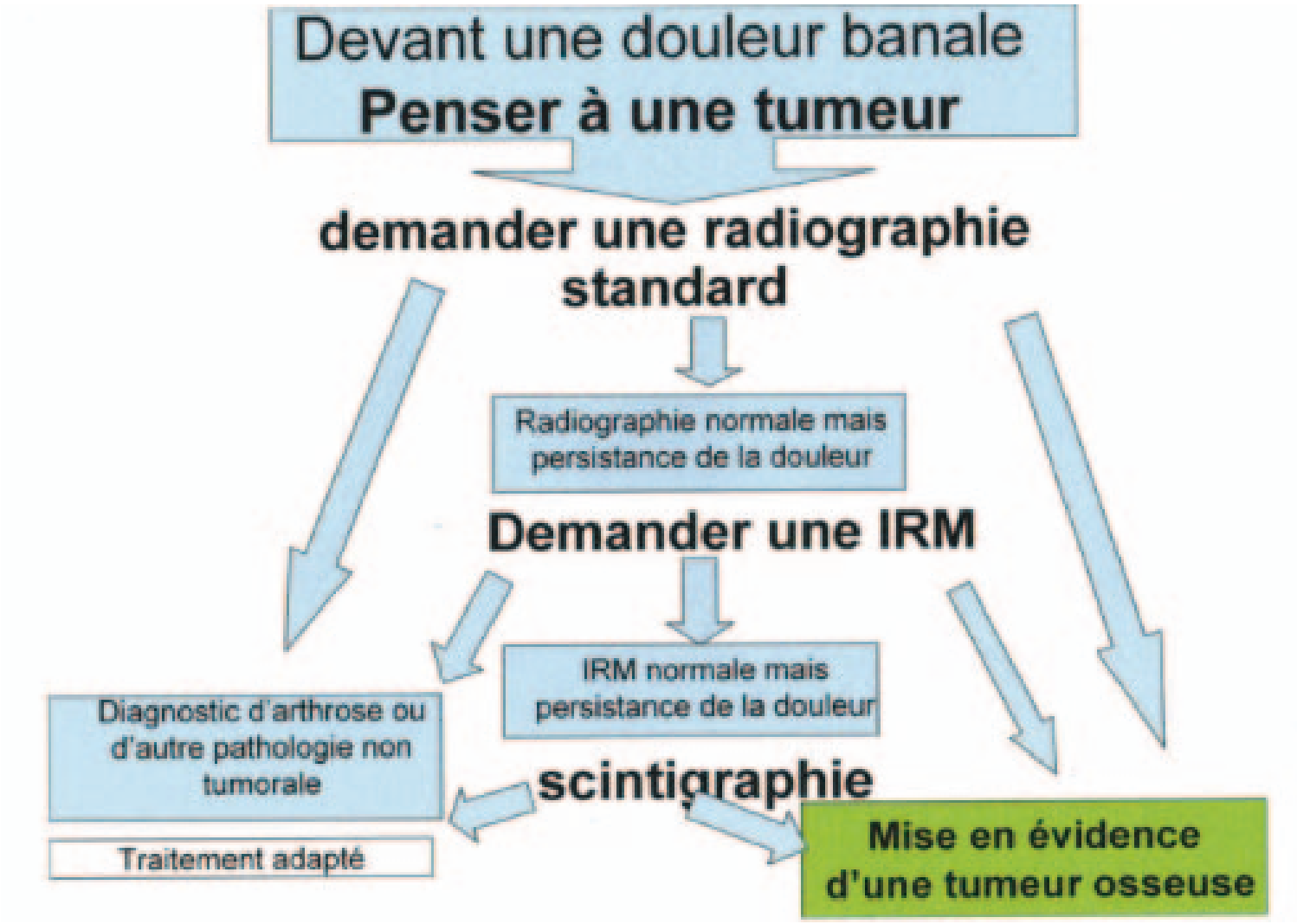
Devant une douleur banale
Penser à une tumeur
demander une radiographie standard
Radiographie normale mais persistance de la douleur
Demander une IRM
IRM normale mais persistance de la douleur
scintigraphie
Diagnostic d'arthrose ou d'autre pathologie non tumorale
Traitement adapté
Mise en évidence d'une tumeur osseuse

Os et cartilages

- Ostéosarcomes:
  - 80% enfants et adolescents
  - Après 50 ans = transformation

Os et cartilages

- Ostéosarcomes:
  - Douleurs ++++
  - Tuméfaction +
  - Fracture pathologique rare

Os et cartilages

- Ostéosarcomes:
  - Fémur distal
  - Tibia proximal

Os et cartilages

- Ostéosarcomes:
  - Bilan d'imagerie
    - Radiographie
    - IRM
    - Scintigraphie

Os et cartilages

- Ostéosarcomes:
  - Biopsies chirurgicales
  - Par le chirurgien réalisant l'exérèse

[illegible]

- [illegible]

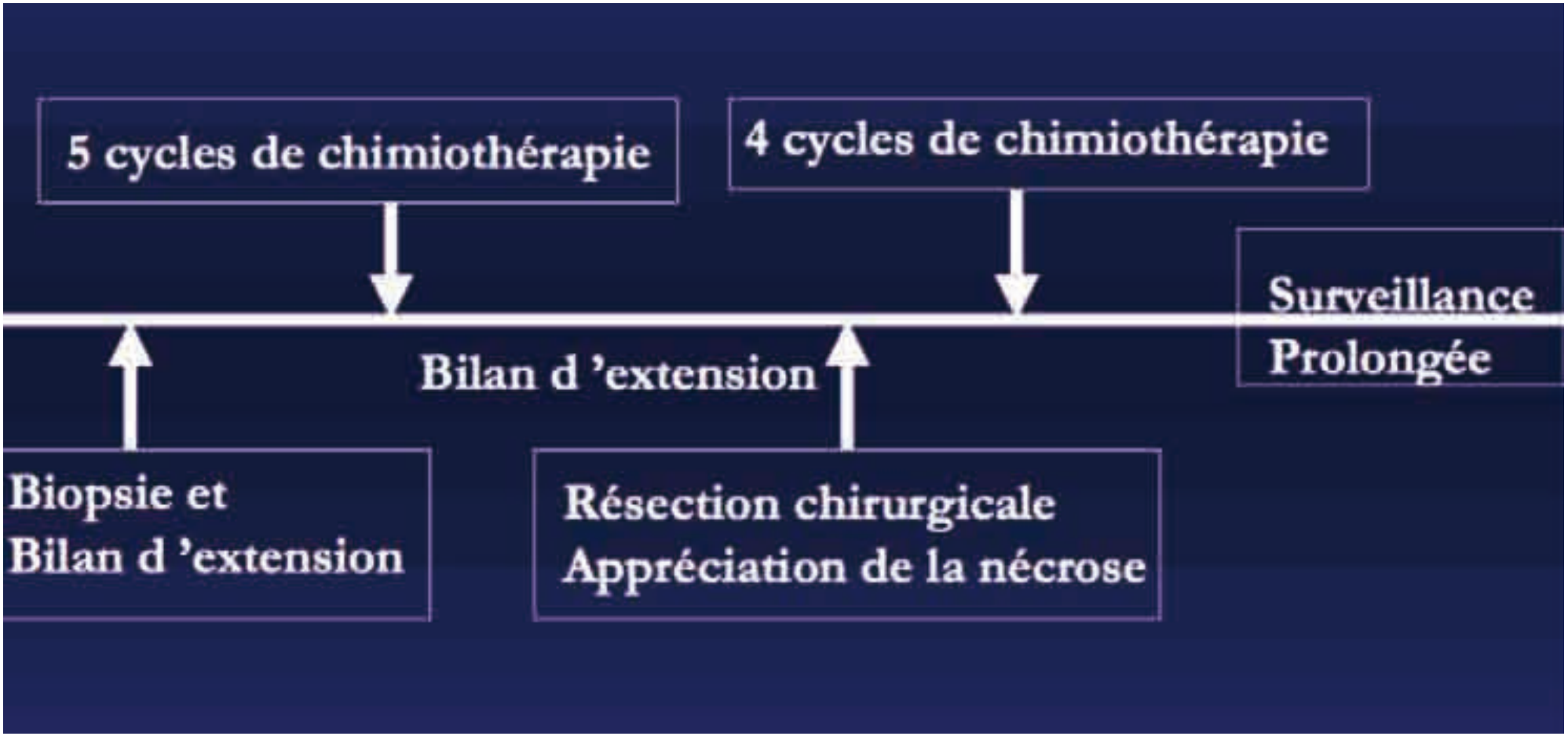
5 cycles de chimiothérapie
4 cycles de chimiothérapie
Surveillance
Prolongée
Bilan d 'extension
Biopsie et
Bilan d 'extension
Résection chirurgicale
Appréciation de la nécrose

Os et cartilages

- Ostéosarcomes
  - Prise en charge chirurgicale
    - Exérèse monobloc
    - Trajet de la biopsie compris

    - Reconstruction par :
      - Arthroplastie
      - Allogreffe massive

Os et cartilages

- Chondrosarcome
  - Adulte mûr (45 ans)
  - Squelette axial
  - Os proximaux des membres

Os et cartilages

- Chondrosarcome
  - Os iliaque
  - Omoplates
  - Cotes
  - Femur
  - Tibia

Os et cartilages

- Chondrosarcome
  - 2/3 de novo
  - 1/3 chondrome pré-éxistant
    - Exceptionnel pour la main
    - Maladie d'Ollier
    - Syndrome de Maffuci

Os et cartilages

- Chondrosarcome
  - Peu douloureux
  - Fracture ++++
  - Fortuit

Os et cartilages

- Chondrosarcome
  - Bilan d'imagerie :
    - Radiographie
    - IRM
    - Scintigraphie osseuse

Os et cartilages

- Chondrosarcome
  - Anatomopathologie
    - Grade I risque de confusion avec chondrome
    - Grade II et III

Os et cartilages

- Chondrosarcome
  - Prise en charge chirurgicale
    - Biopsie chirurgicale à préfèrer
    - Trajet direct

Os et cartilages

- Chondrosarcome
  - Prise en charge chirurgicale
    - Exérèse monobloc
    - Trajet de la biopsie compris

    - Reconstruction par :
      - Arthroplastie
      - Allogreffe massive

Os et cartilages

- Chondrosarcome
  - Prise en charge chirurgicale
    - Amputation
      - Envahissement vasculo-nerveux
      - Récidive après exérèse
      - Sur terrain rapide

      - N'améliore pas la survie…

Os et cartilages

- Chondrosarcome
  - Prise en charge chirurgicale
    - Curetage – comblement +/- cryothérapie
    - Discuter pour le grade 1

Sarcomes des parties molles et tumeurs malignes des os

- Tumeurs rares
- Centre de référence