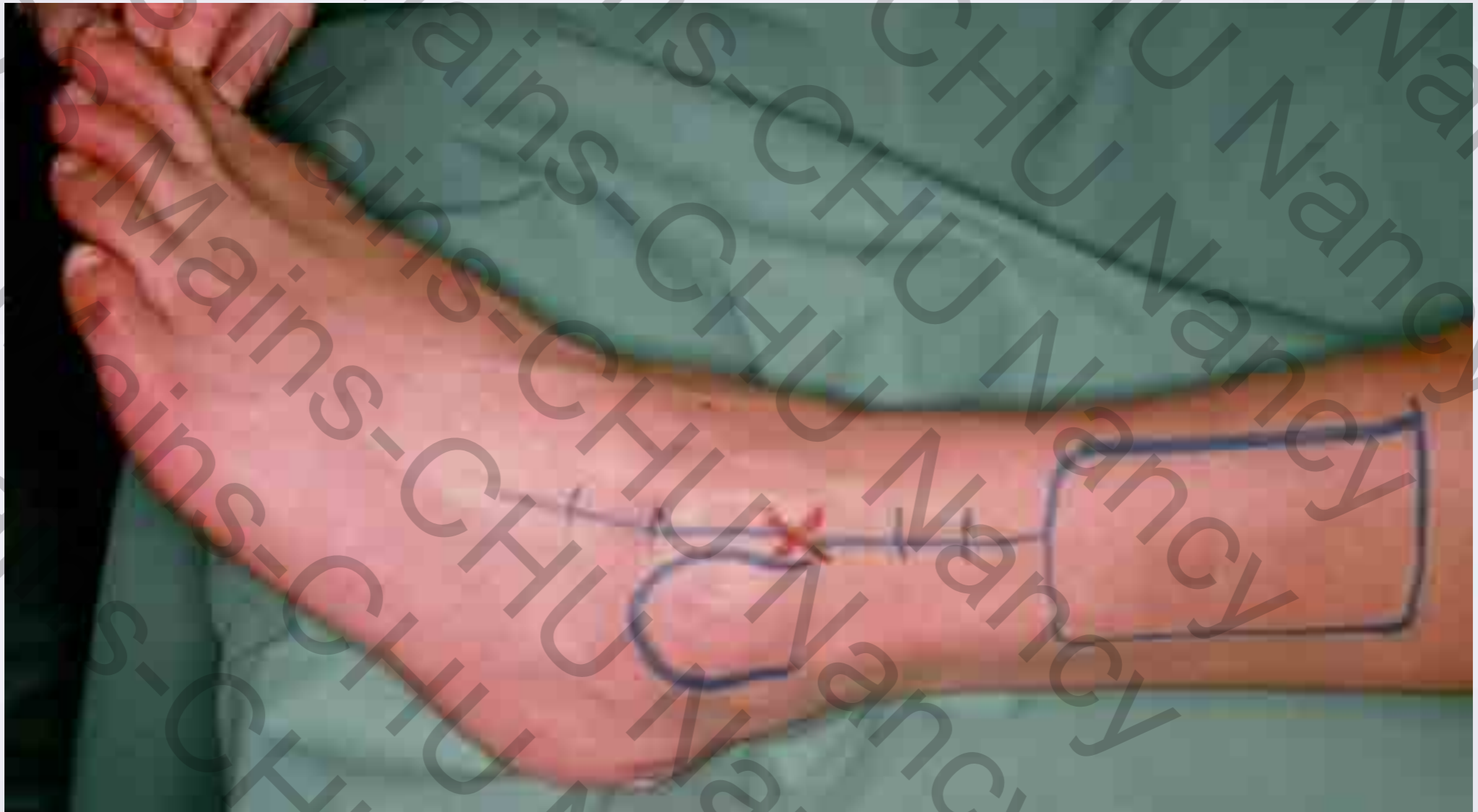


# LE LAMBEAU SUPRA-MALLÉOLAIRE EXTERNE



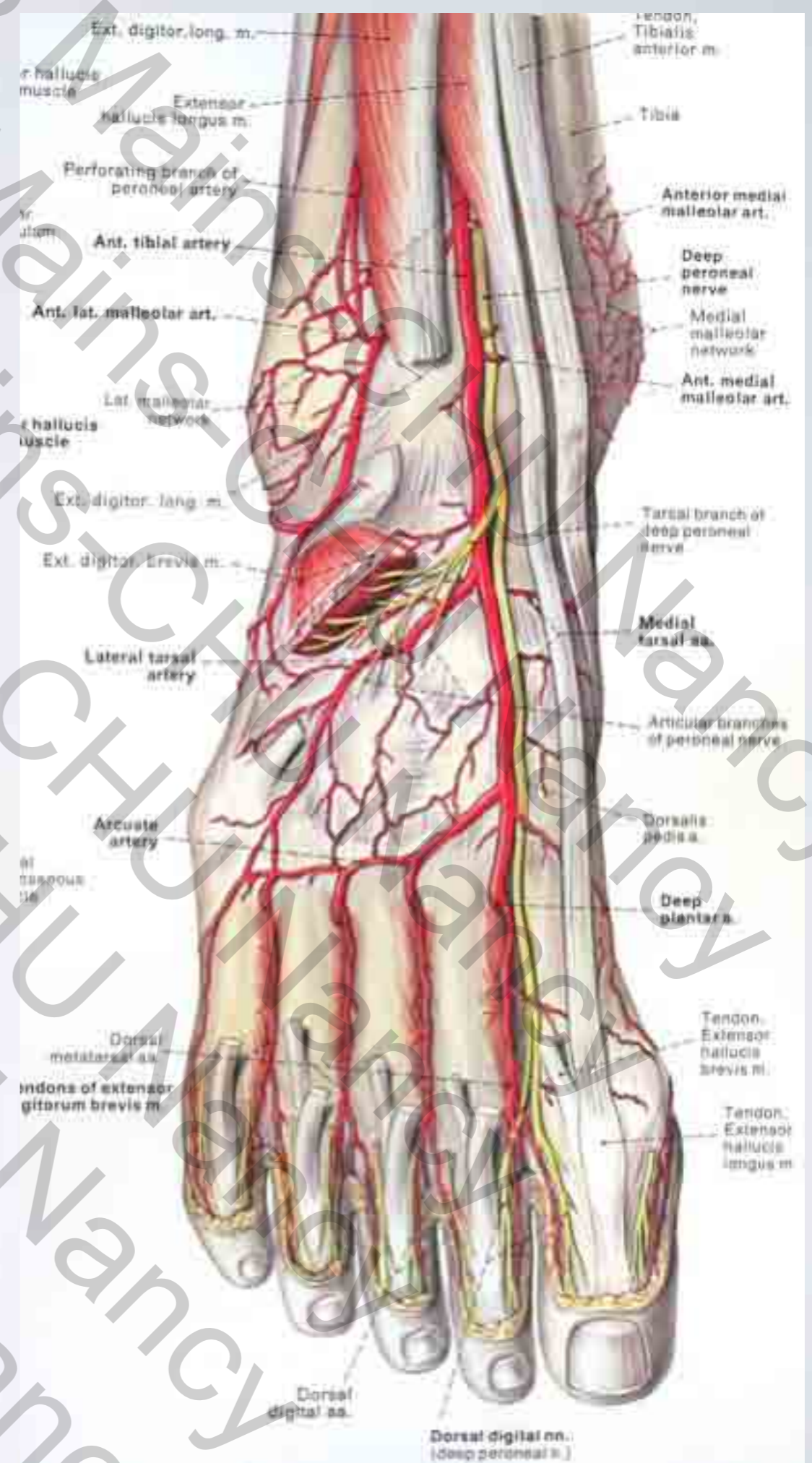
# HISTORIQUE

- AC Masquelet...
- Principe : Lambeau en îlot, à flux rétrograde basé sur les anastomoses entre péronière et tibiale antérieure et arcade dorsale du tarse

# ANATOMIE

## Le réseau Anastomotique Malléolaire Externe

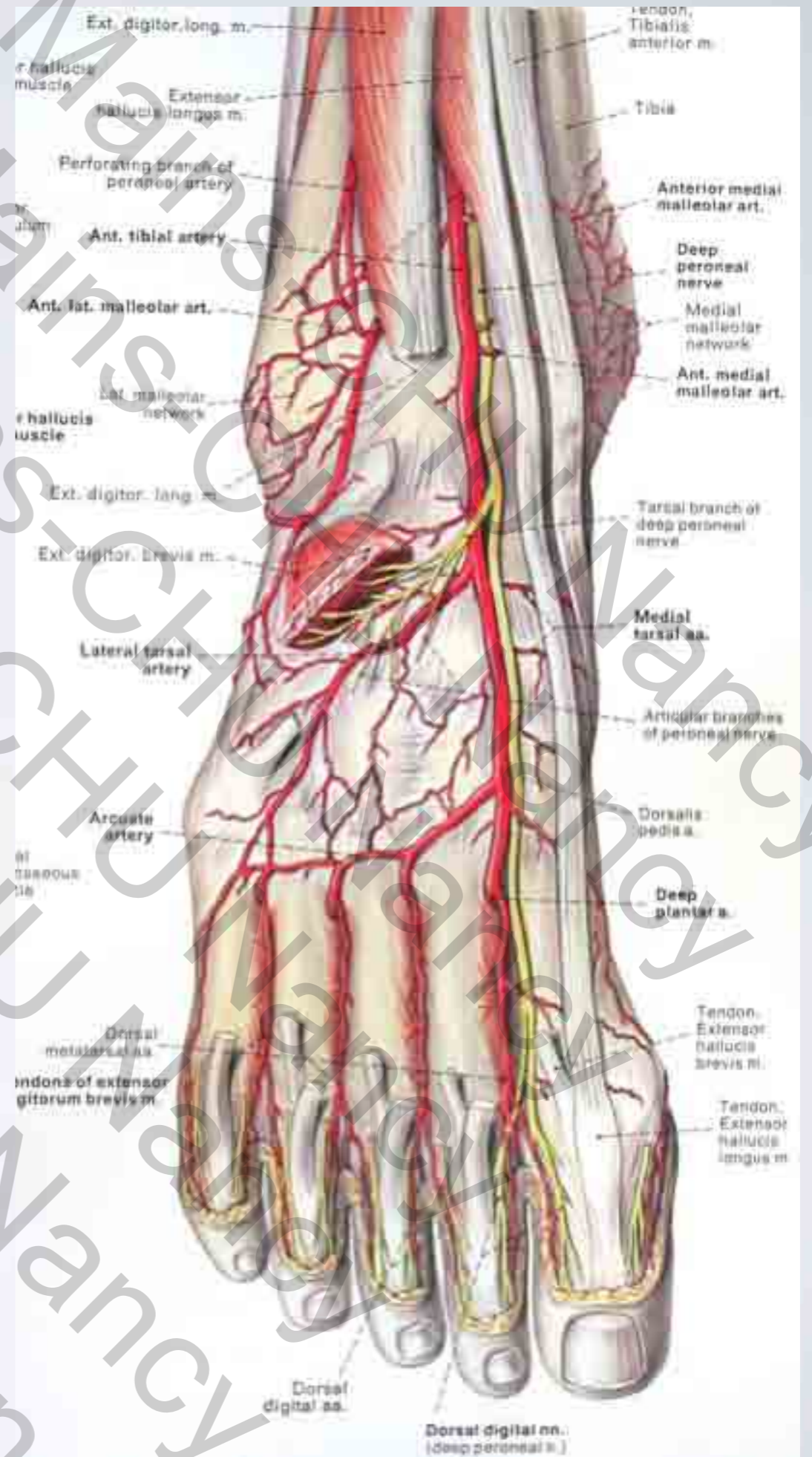
- Branche de la tibiale antérieure
  - Artère malléolaire antéro-latérale
- Branche de l'artère fibulaire
  - Branche perforante de l'artère fibulaire
- Branche de l'arcade anastomotique du tarse



# CLINIQUE

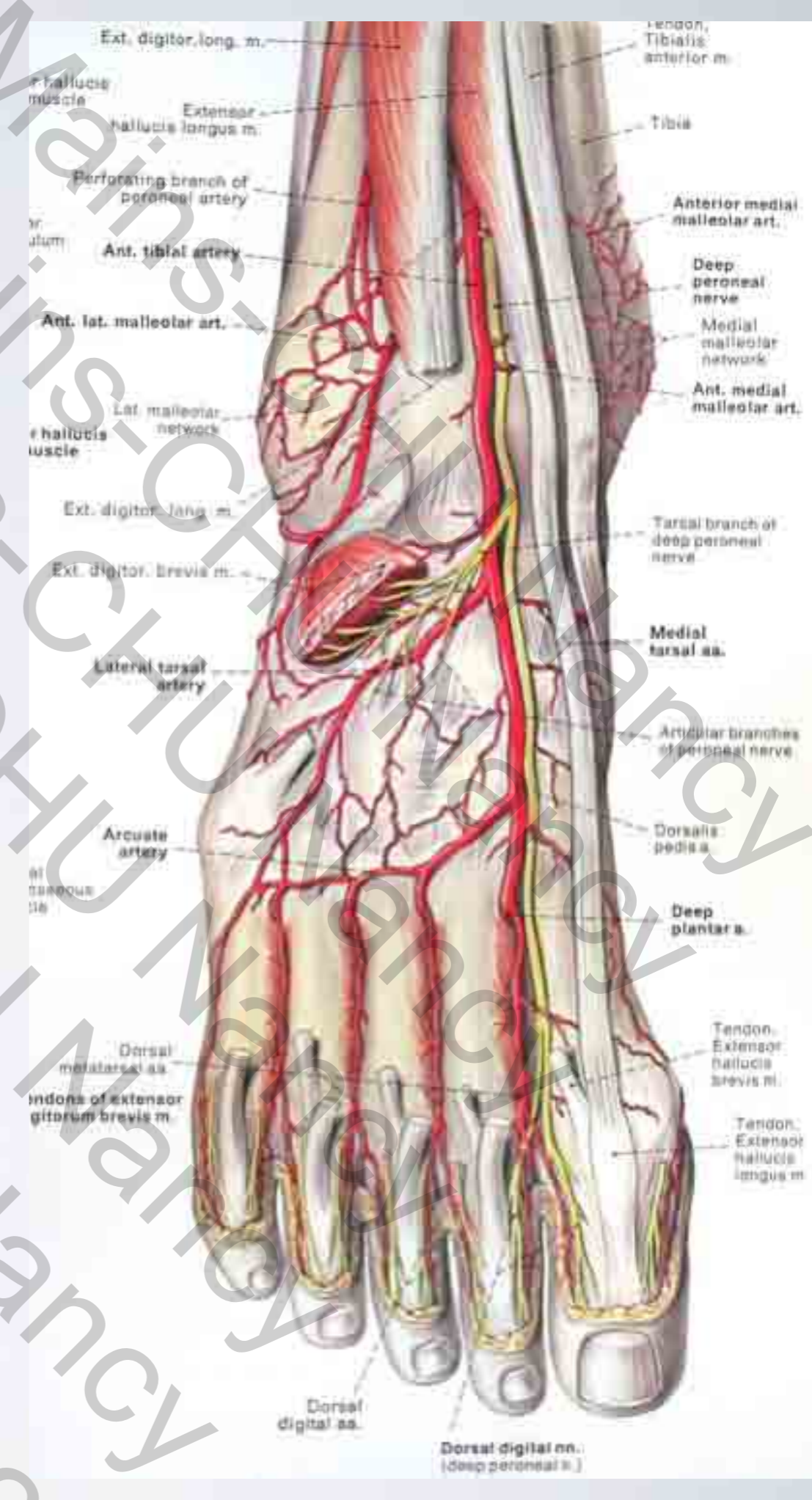
## L'Artère malléolaire antéro-latérale

- Est palpable cliniquement en avant de la mortaise tibio-astraglienne
- 3 travers de doigts au dessus de la malléole externe
- Repérable au Doppler au même niveau



# PRINCIPES VASCULAIRES DU LAMBEAU SUPRA- MALLÉOLAIRE

- L'artère malléolaire antéro-latérale donne des **perforantes** à destinée cutanée
- Alimentation rétrograde
  - ▶ Via les anastomoses distales avec l'arcade dorsale du tarse (artère tarsienne latérale)
- Alimentation antérograde
  - ▶ En gardant en continuité l'artère malléolaire latérale depuis son origine sur la tibiale antérieure

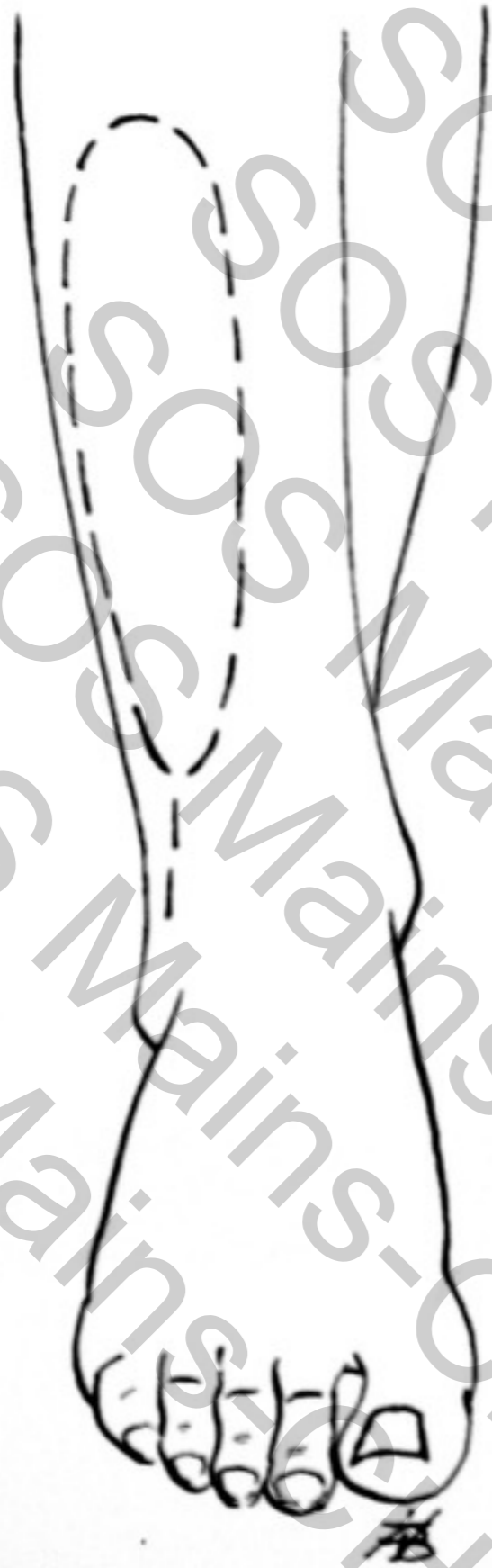

# TECHNIQUE CHIRURGICALE

Territoire cutané du lambeau supra-malléolaire

- **Ilot cutané**

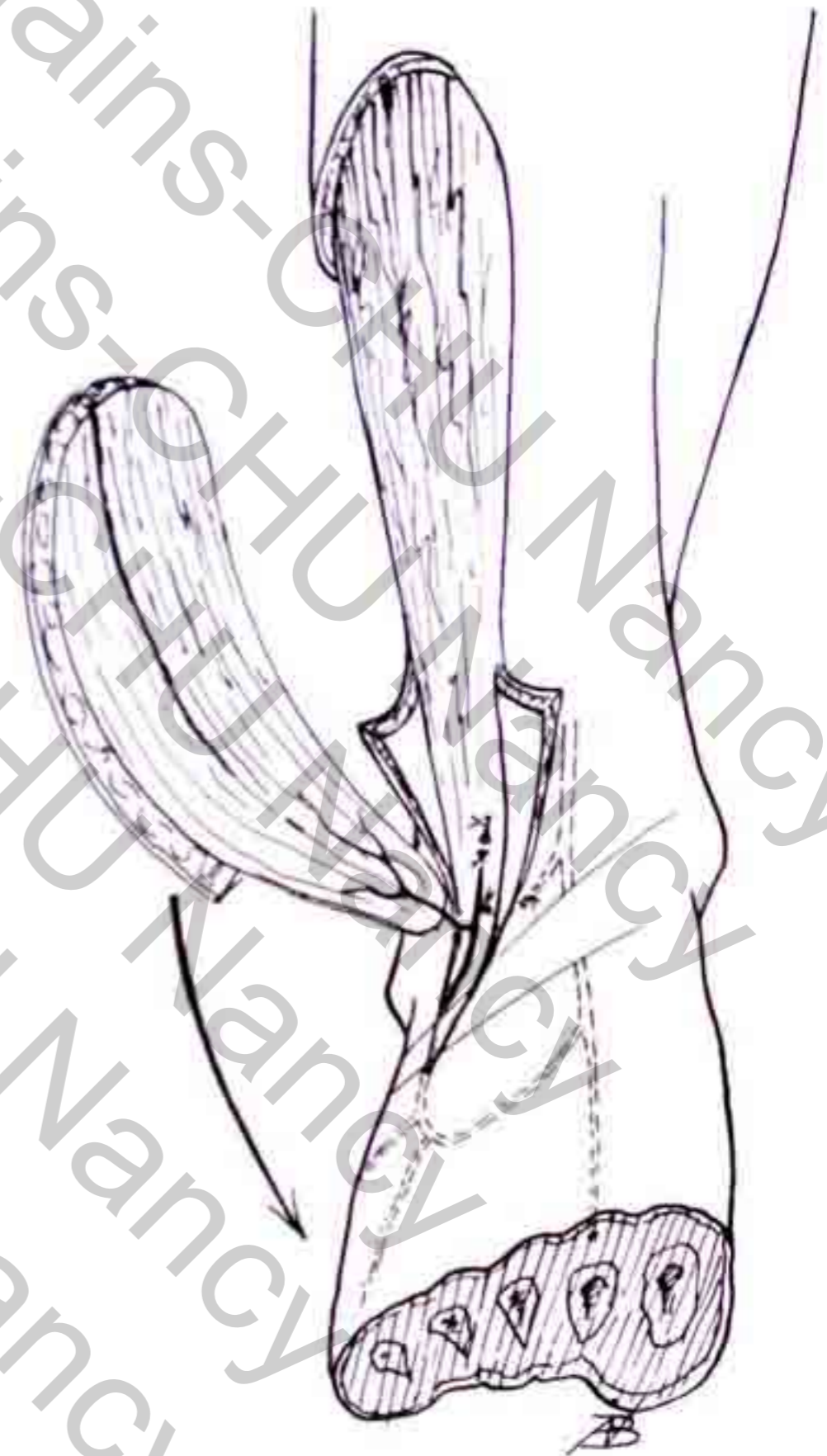
- 10 à 15 cm de longueur
- Axe du lambeau : bord antero-externe de la fibula
- 5-8 cm de largeur
- limite inférieure du lambeau : dépression externe entre tibia et péroné



# TECHNIQUE CHIRURGICALE

**Point pivot distal** à hauteur de l'arcade anastomotique dorsale du tarse (artère tarsienne latérale)

Adapté à la couverture des **pertes de substance distales** (talon, face dorsale du pied)

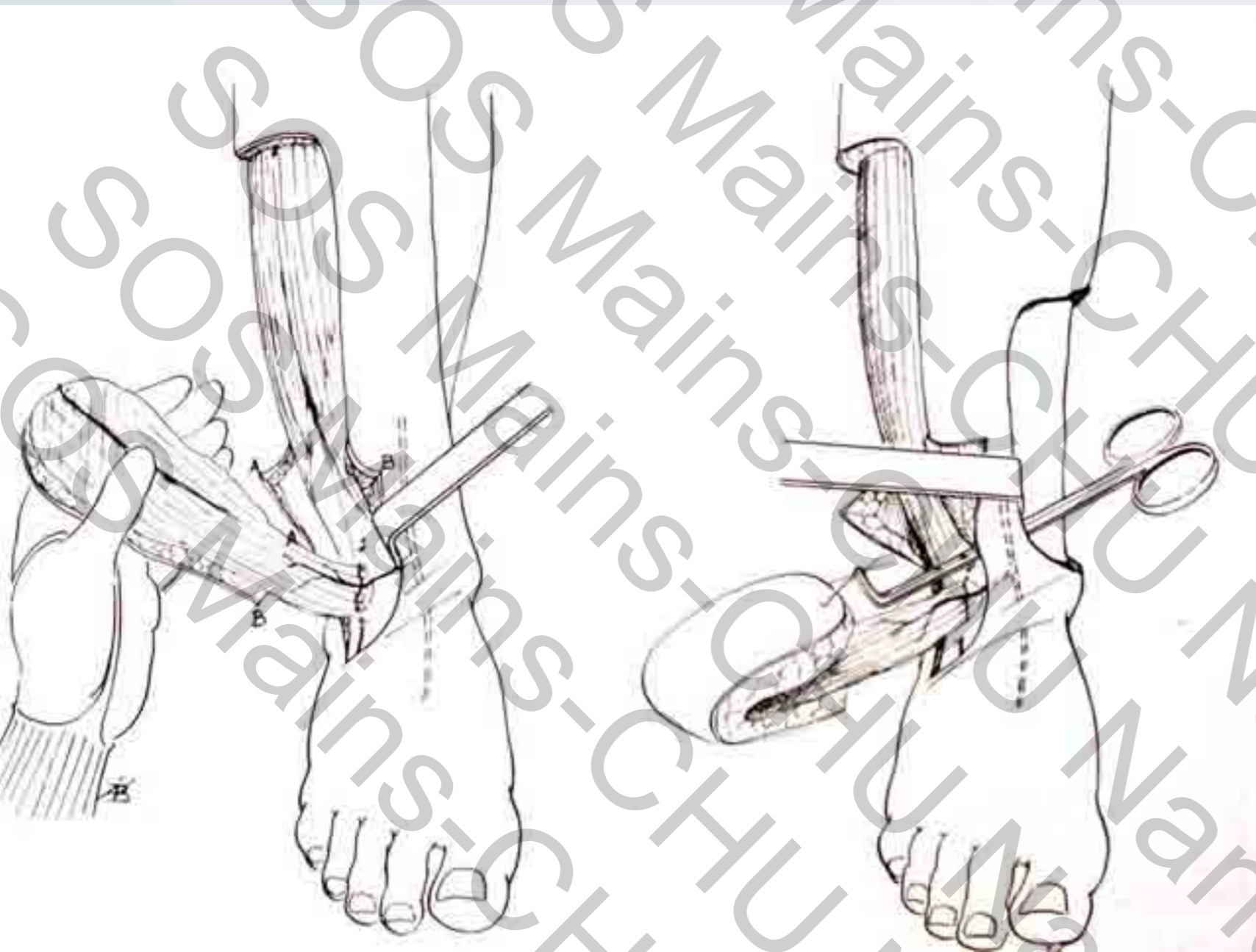


# TECHNIQUE CHIRURGICALE

## Point pivot proximal

à hauteur de  
l'origine de l'artère  
malléolaire antéro-  
latérale

Adapté à la  
couverture des  
pertes de **substance  
proximales** (antéro-  
interne de jambe)





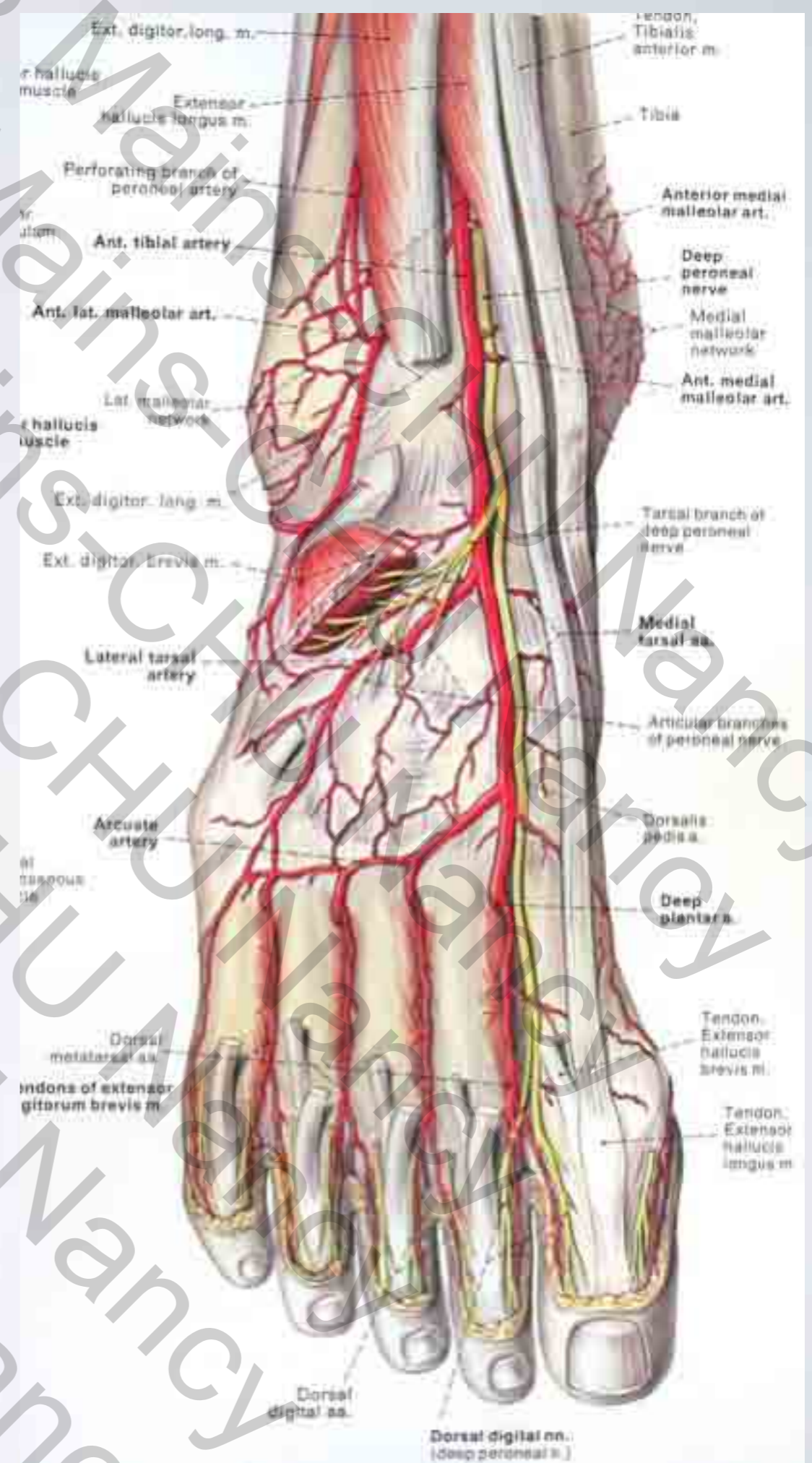
# TECHNIQUE CHIRURGICALE

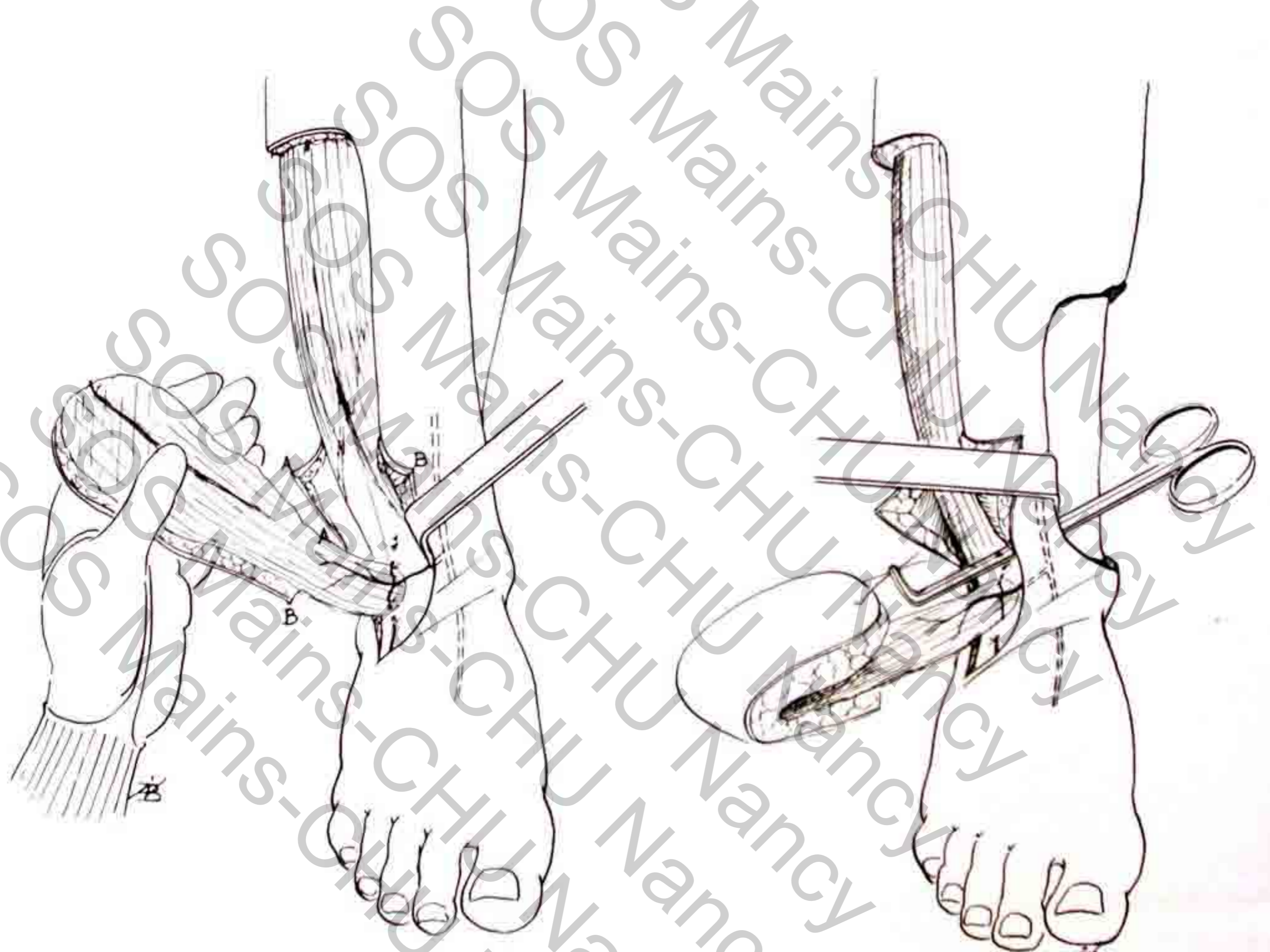
- **Incision antérieure première** et repérage des éléments artériels
  - ▶ Artère malléolaire latérale
  - ▶ Disposition des perforantes
- **Incision du bord proximal du lambeau**
  - ▶ Section du nerf musculo-cutané (fibulaire superficiel)
- **Dissection rétrograde** levant le lambeau de proximal en distal
  - ▶ Jusqu'au point pivot tel qu'il a été défini selon la topographie de la PDS...

# TECHNIQUE CHIRURGICALE

## Ligatures vasculaires

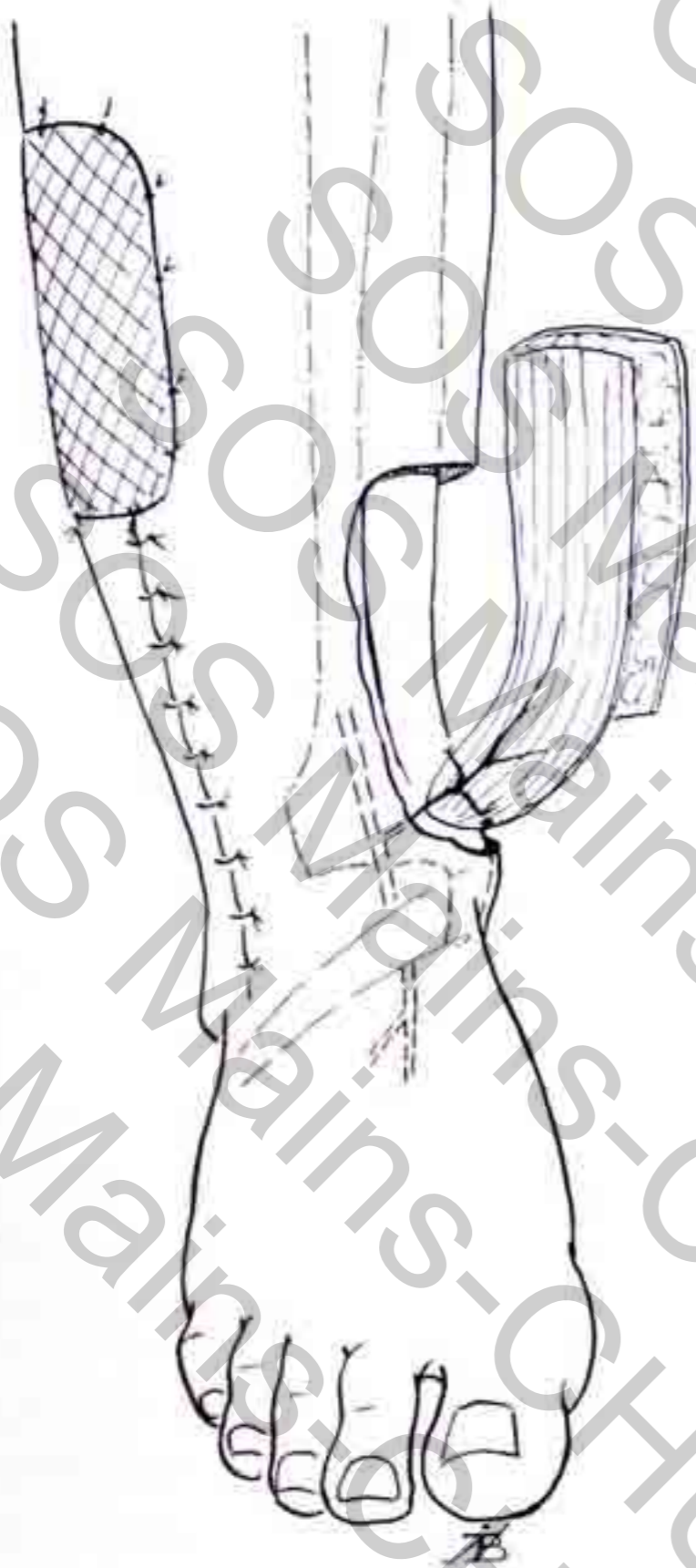
- La branche perforante de l'artère fibulaire
  - ▶ Dans l'espace inter tibio-péronier
- L'artère malléolaire antéro-latérale
  - ▶ Sur la membrane interosseuse si un lambeau à pédicule distal est requis
- le rameau communiquant avec l'arcade du tarse
  - ▶ Si un lambeau à destinée proximale est planifié

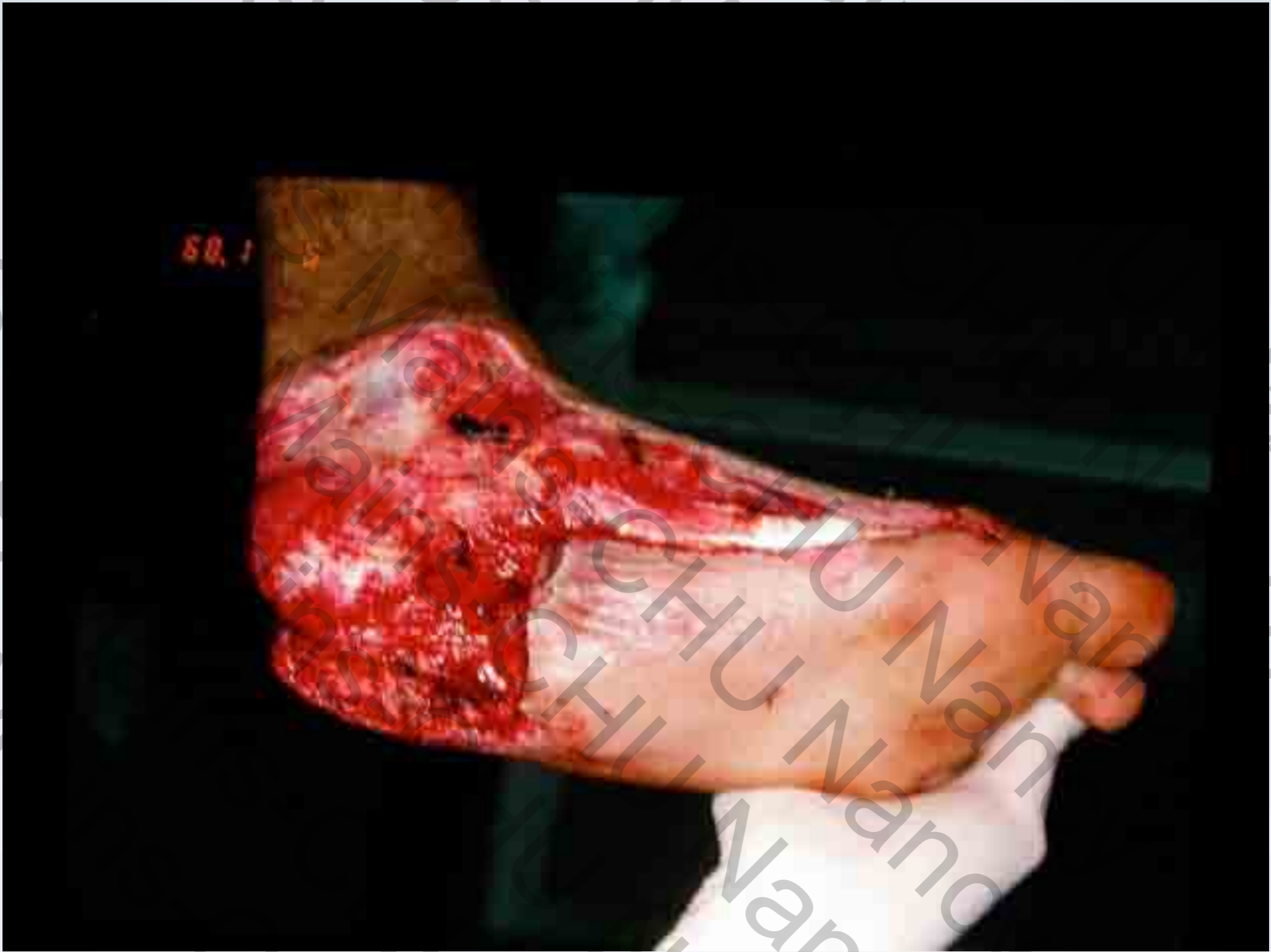


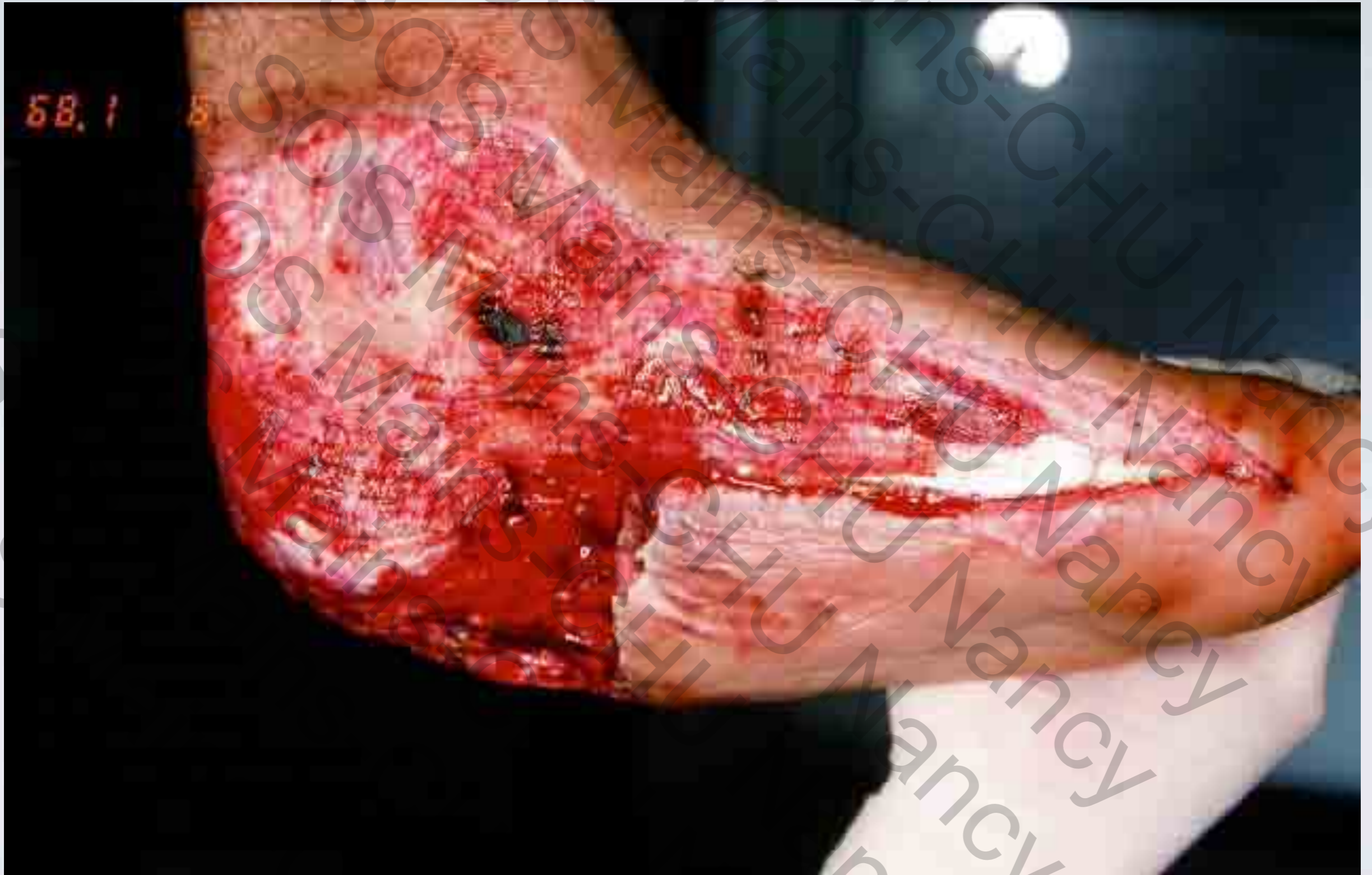
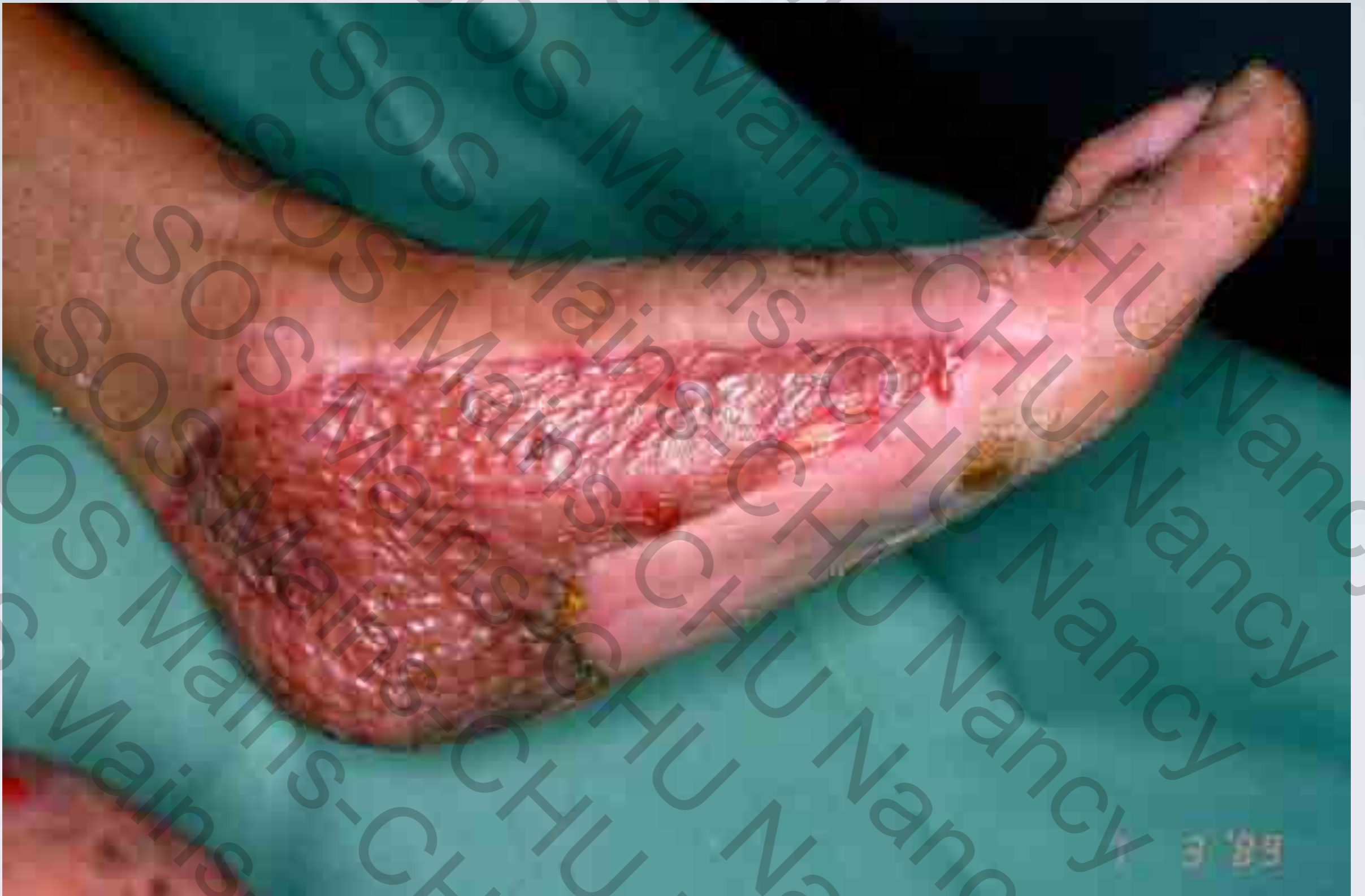# ARC DE ROTATION

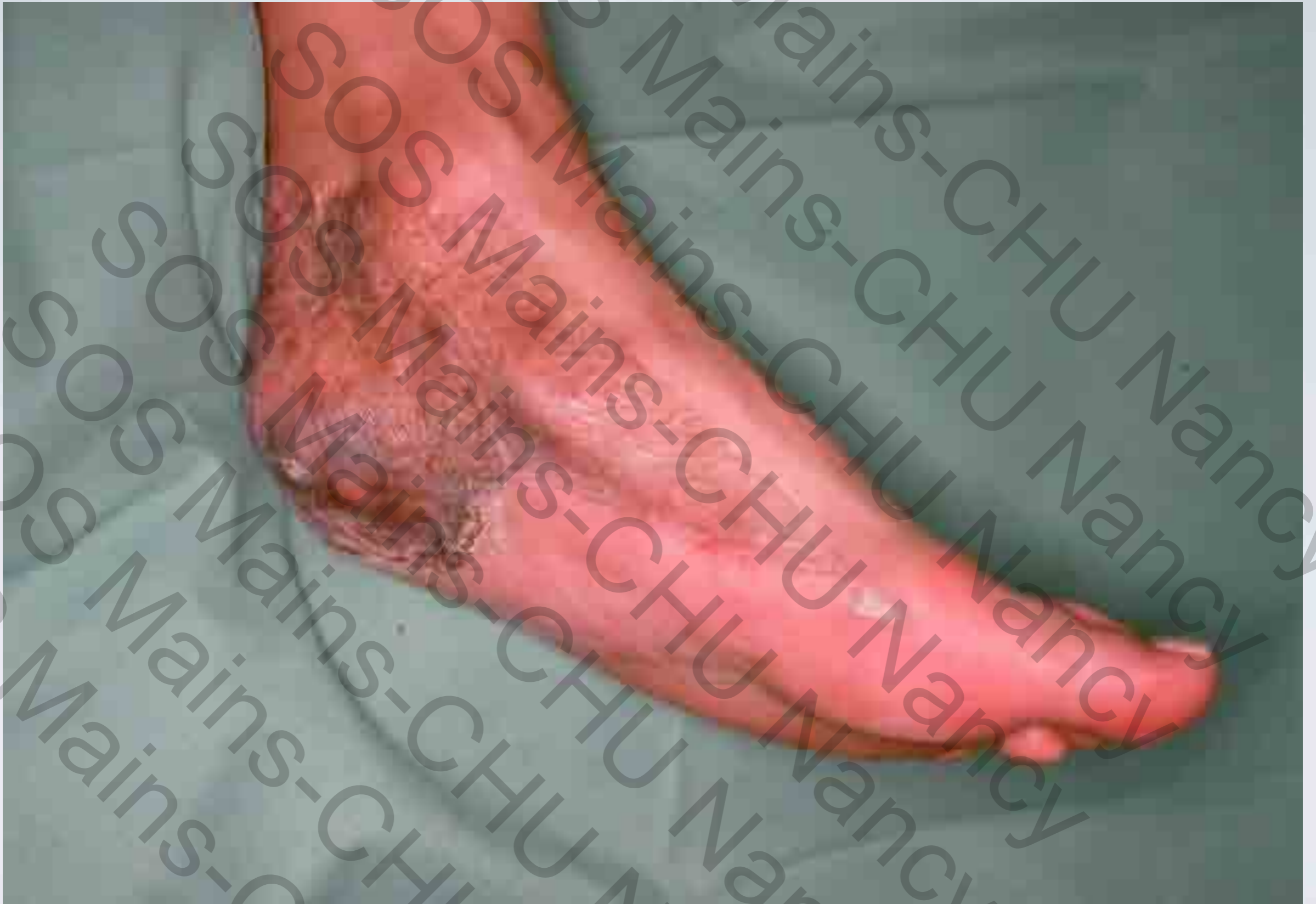
- Couverture du talon, du dos du pied, de la région malléolaire interne...



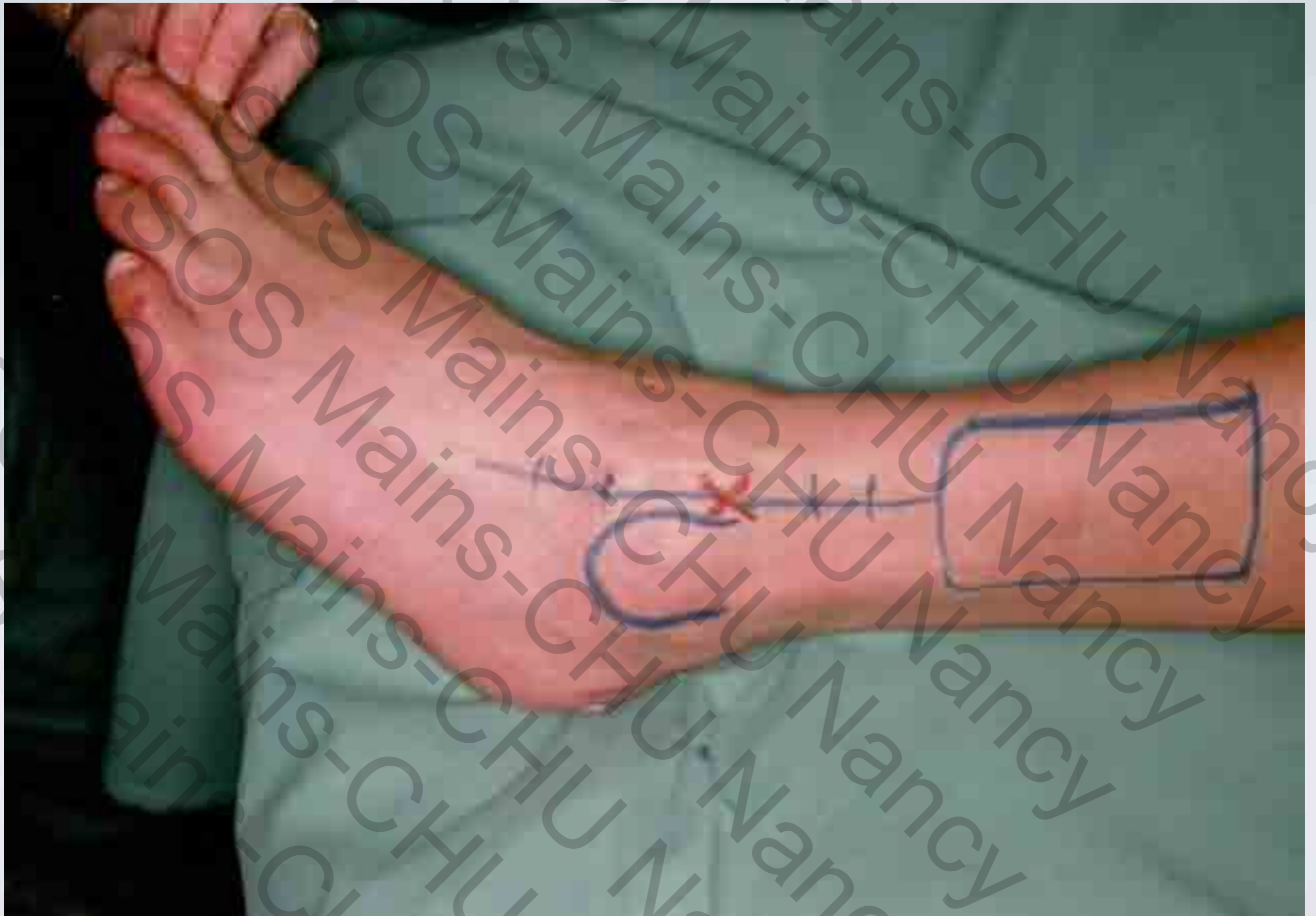

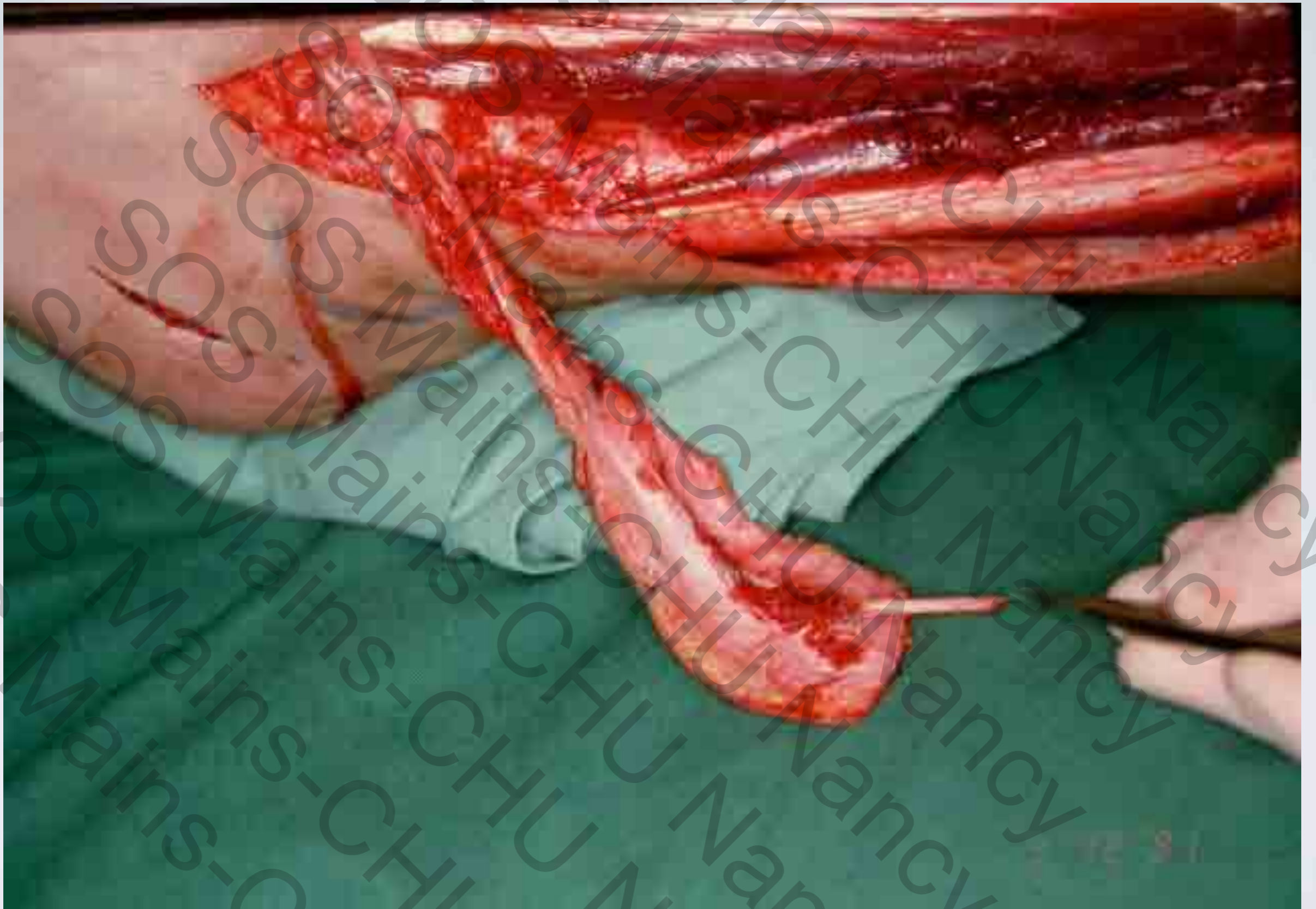



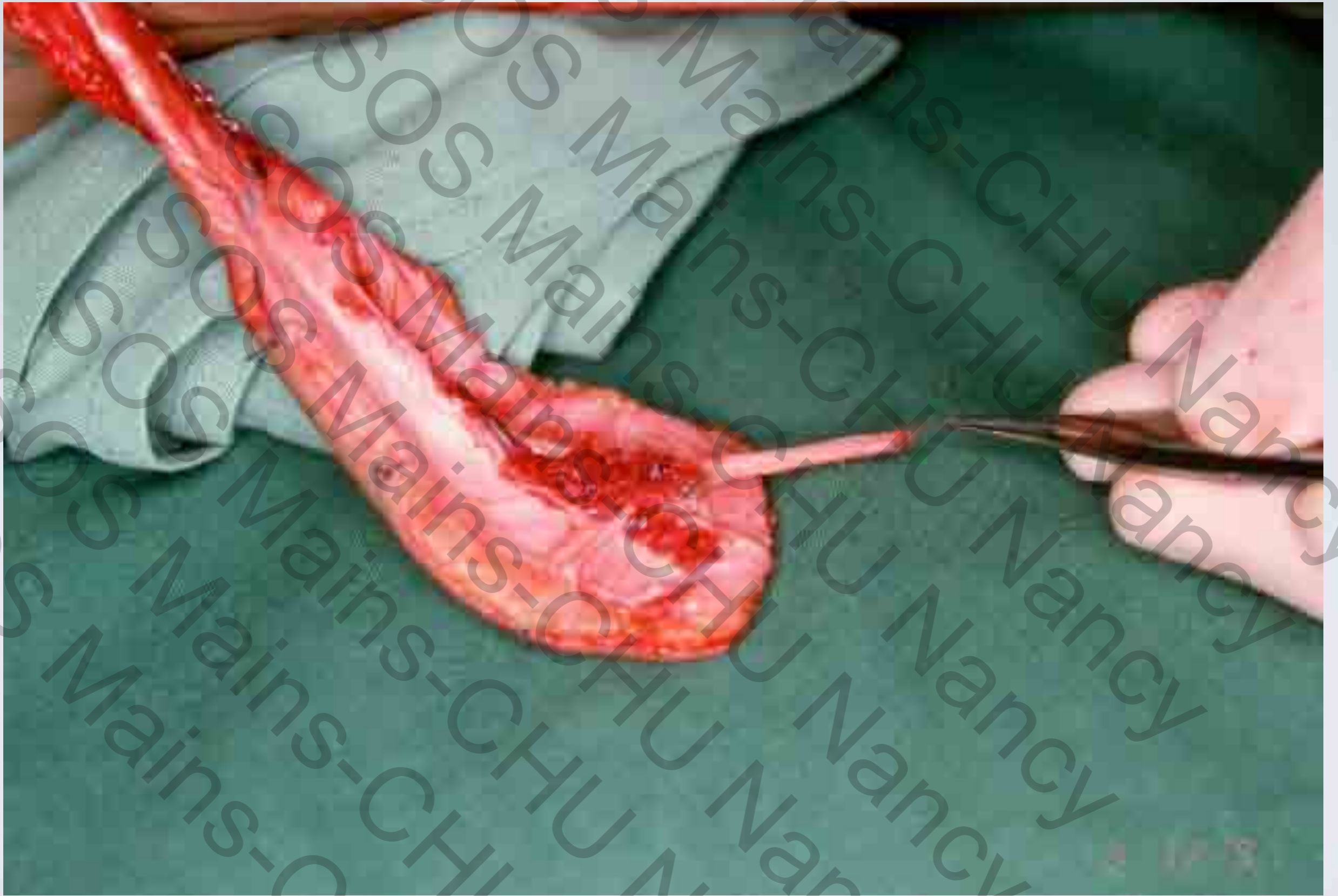


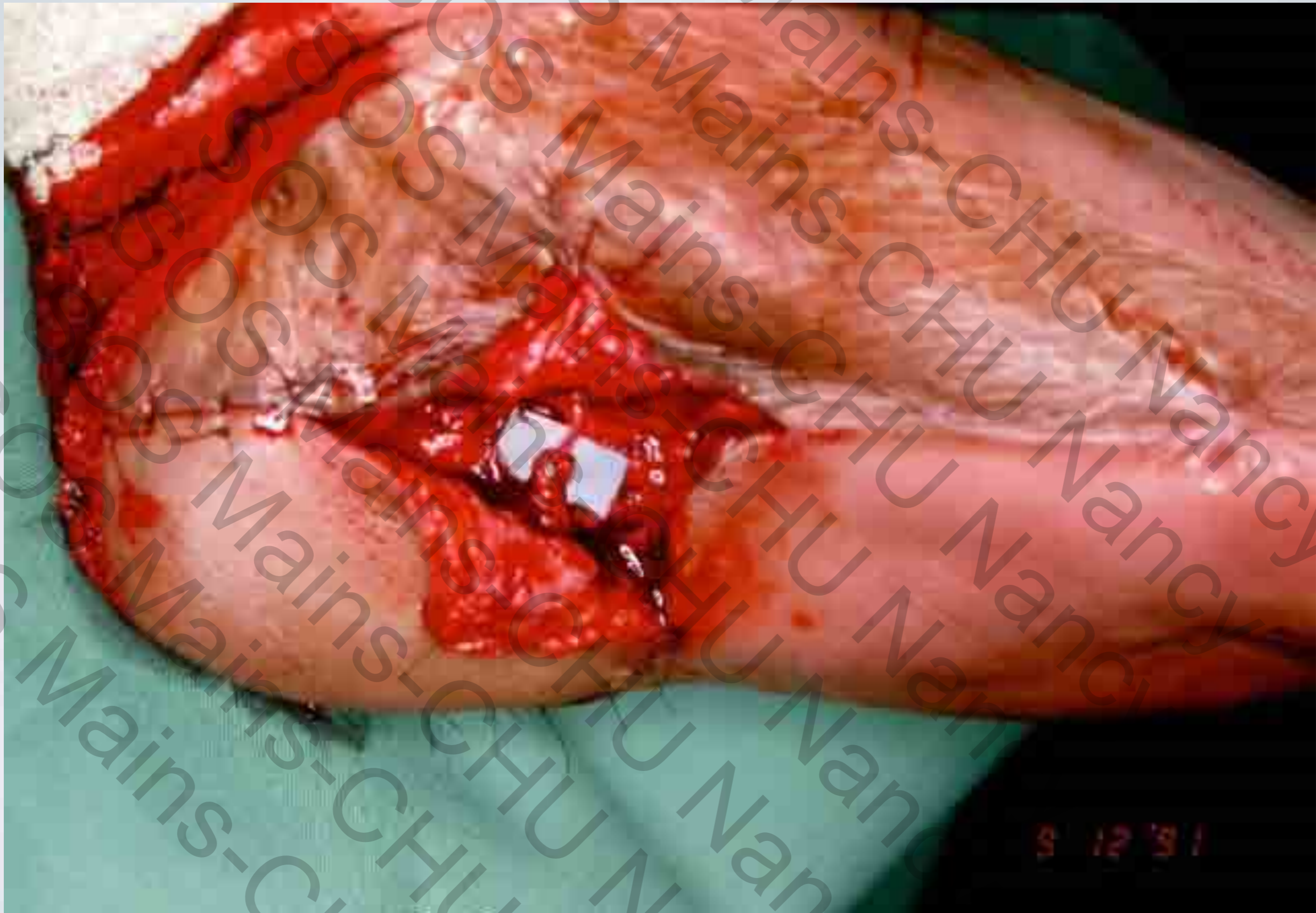


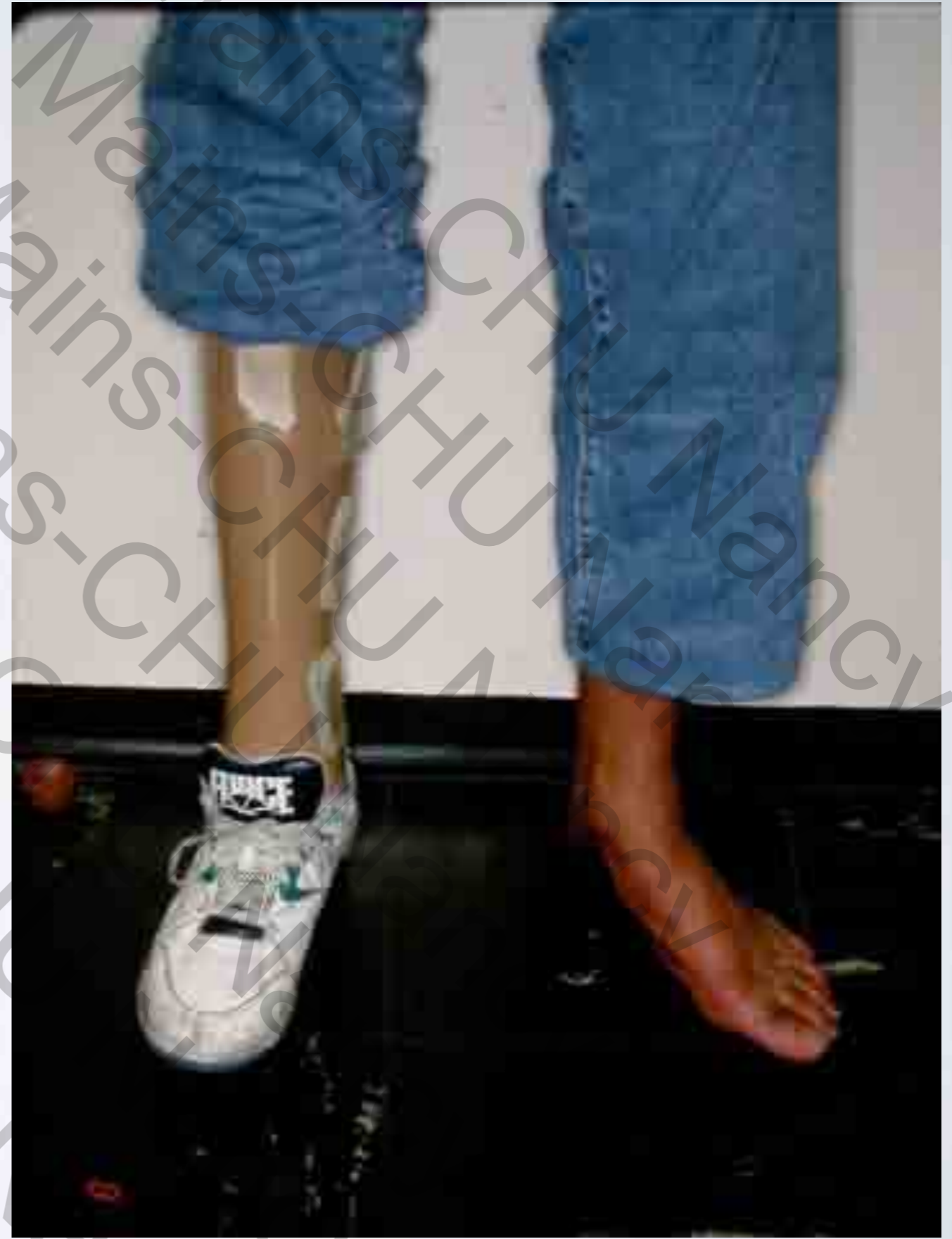
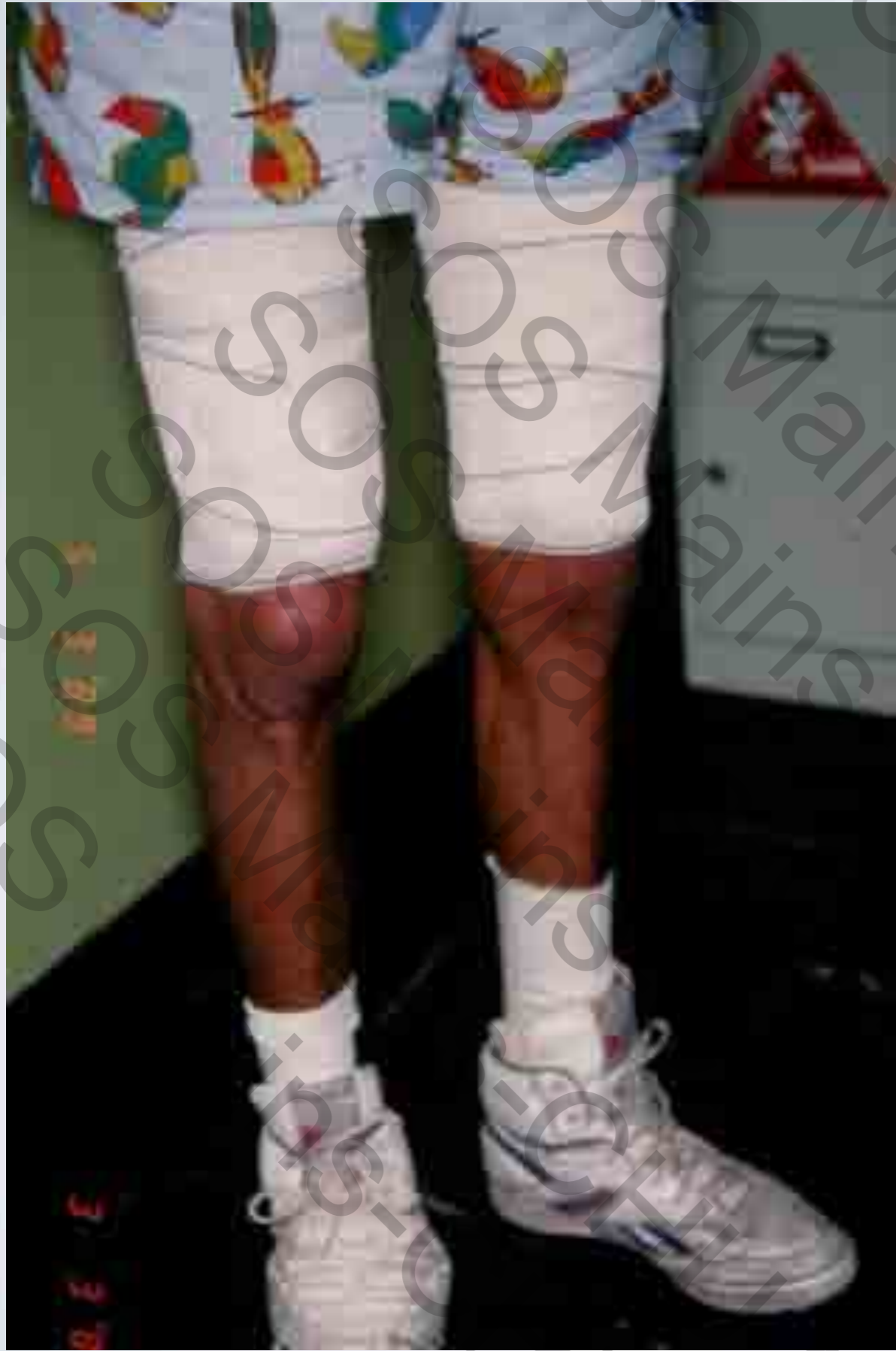


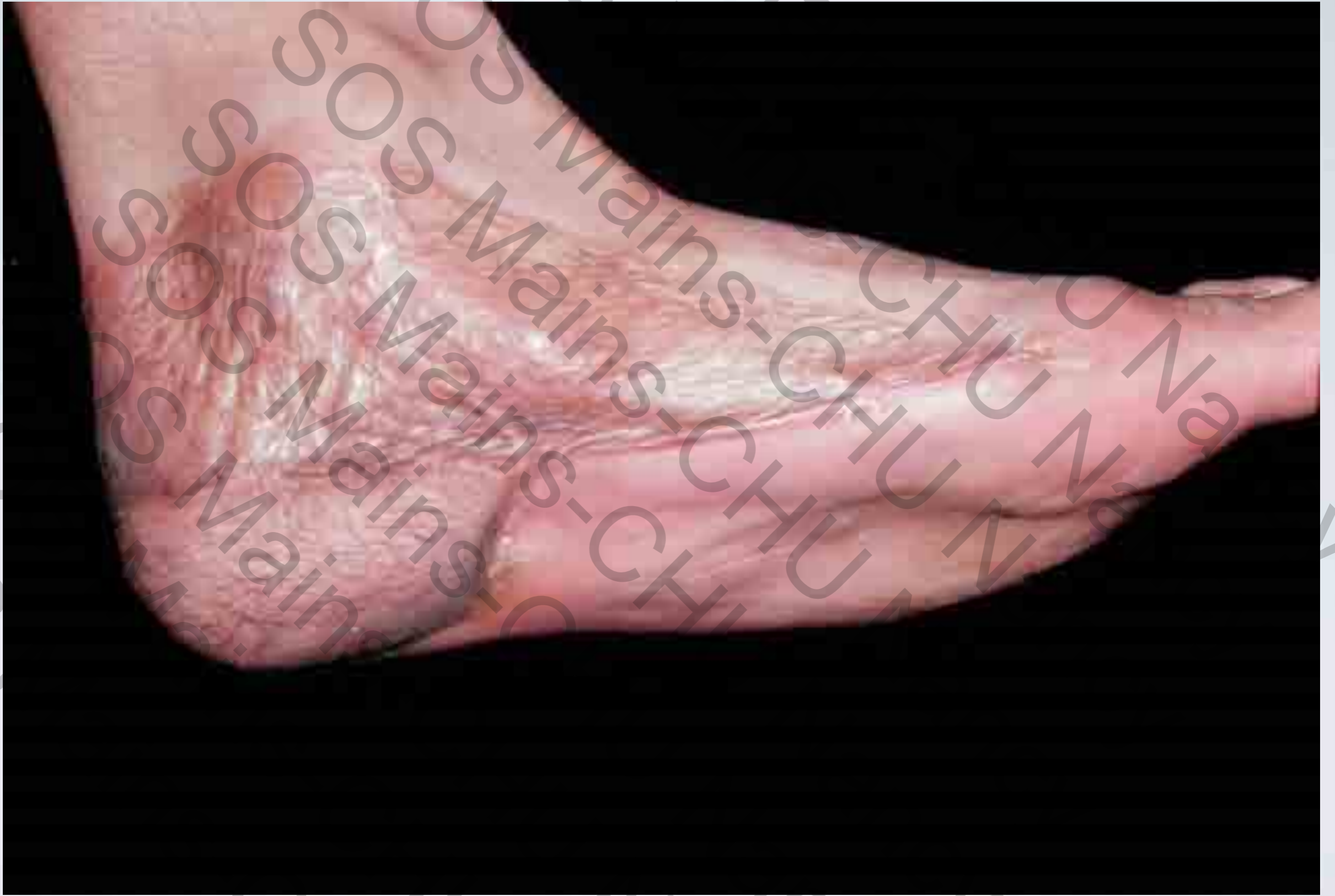


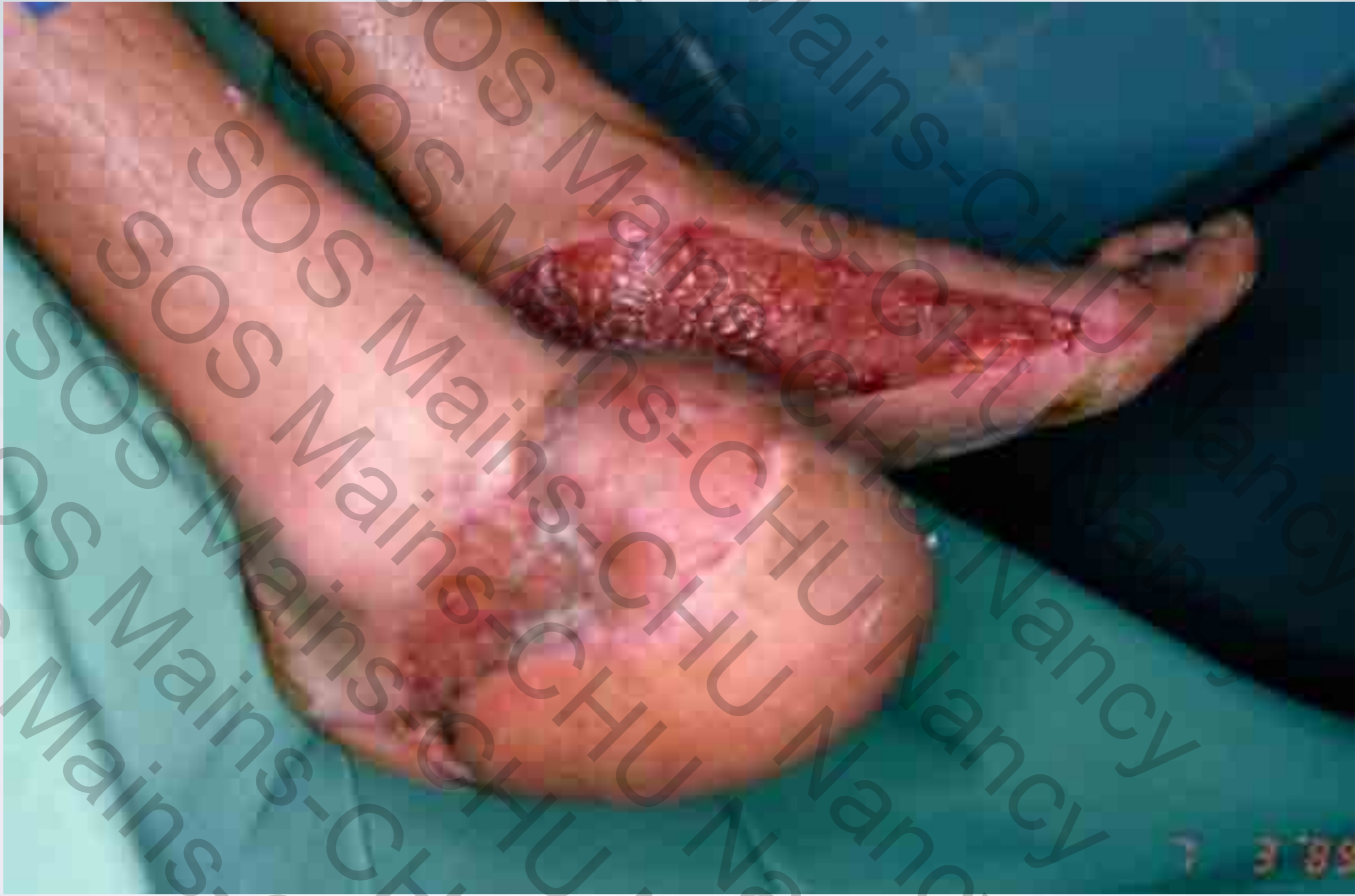


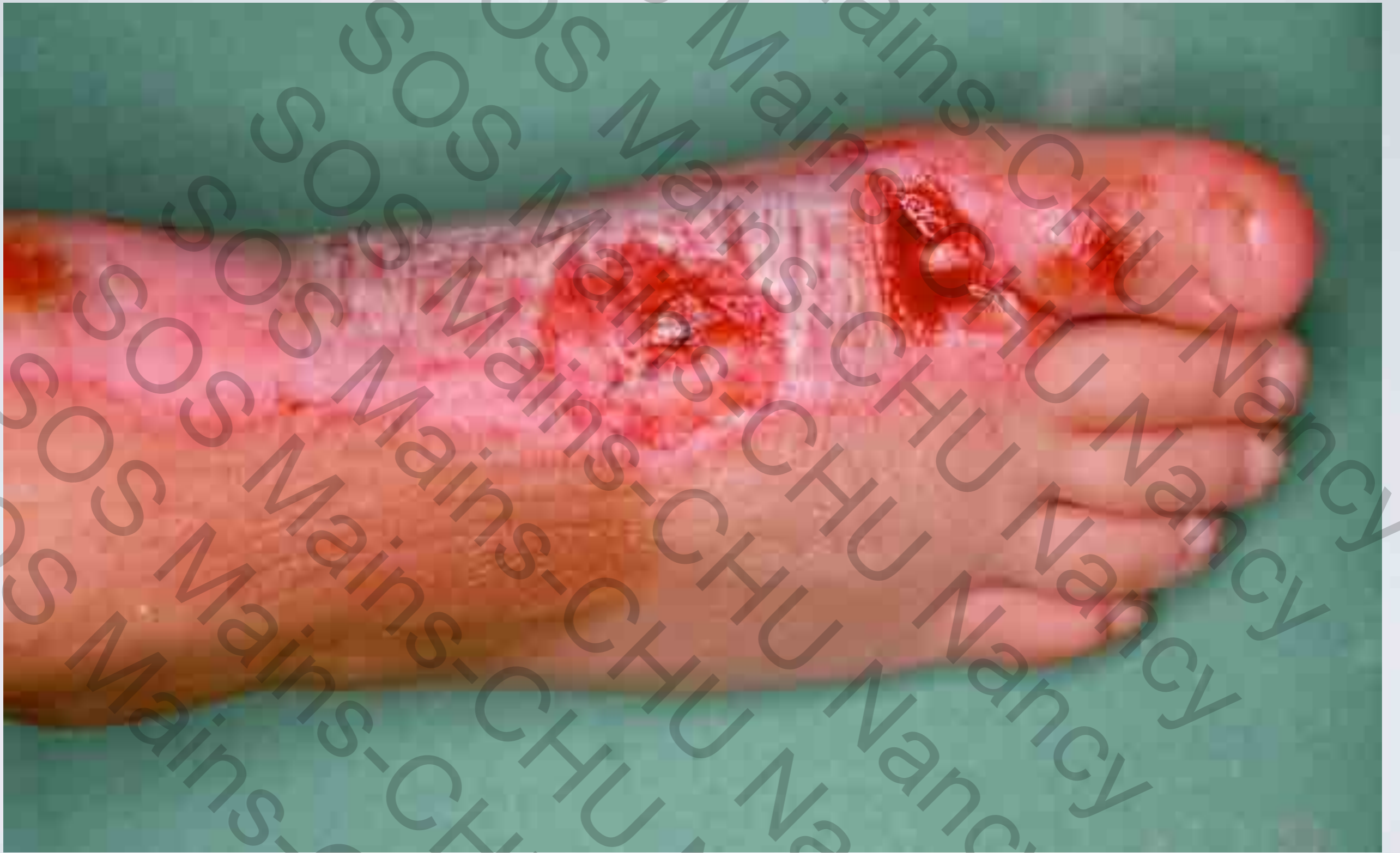
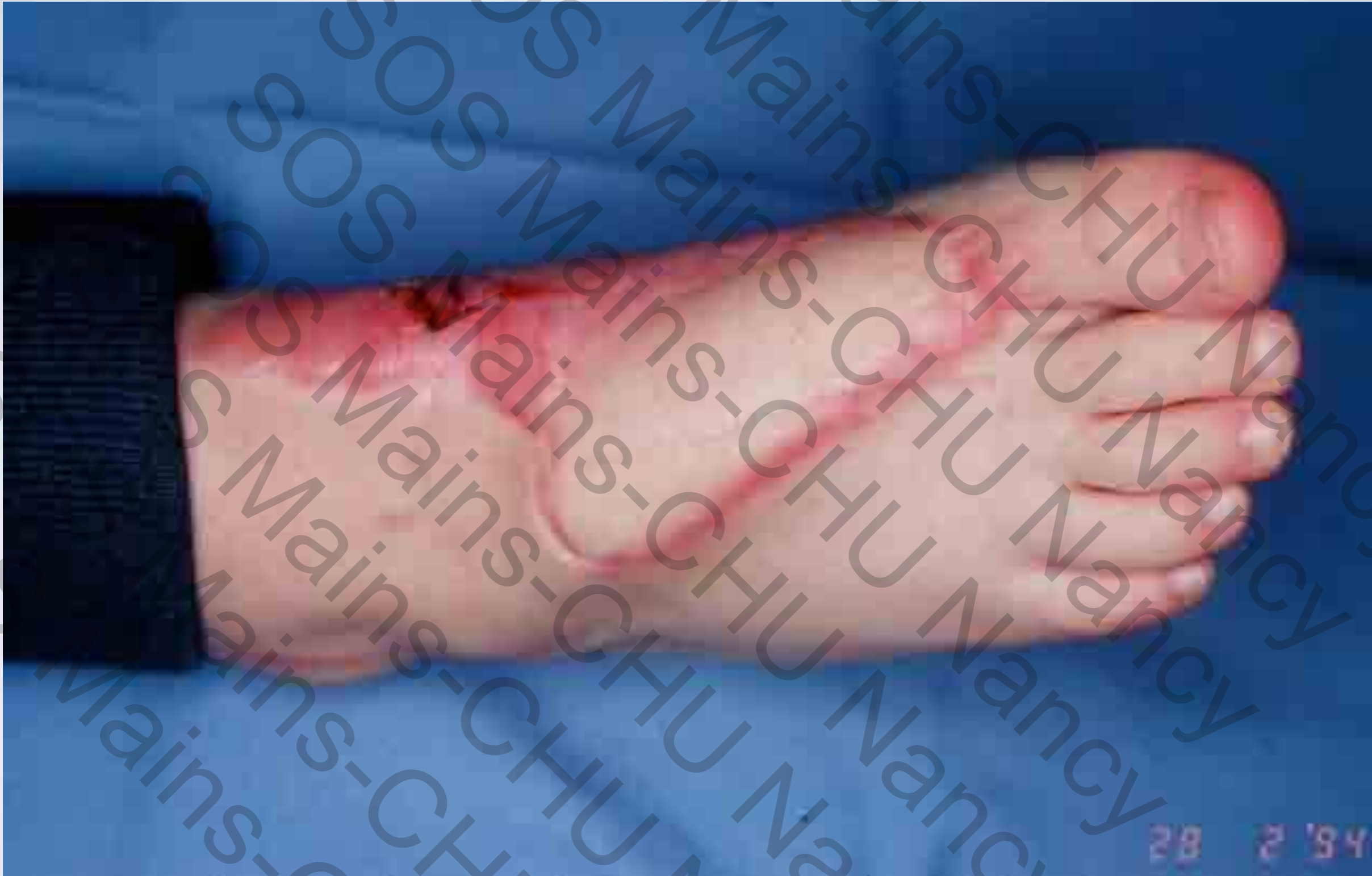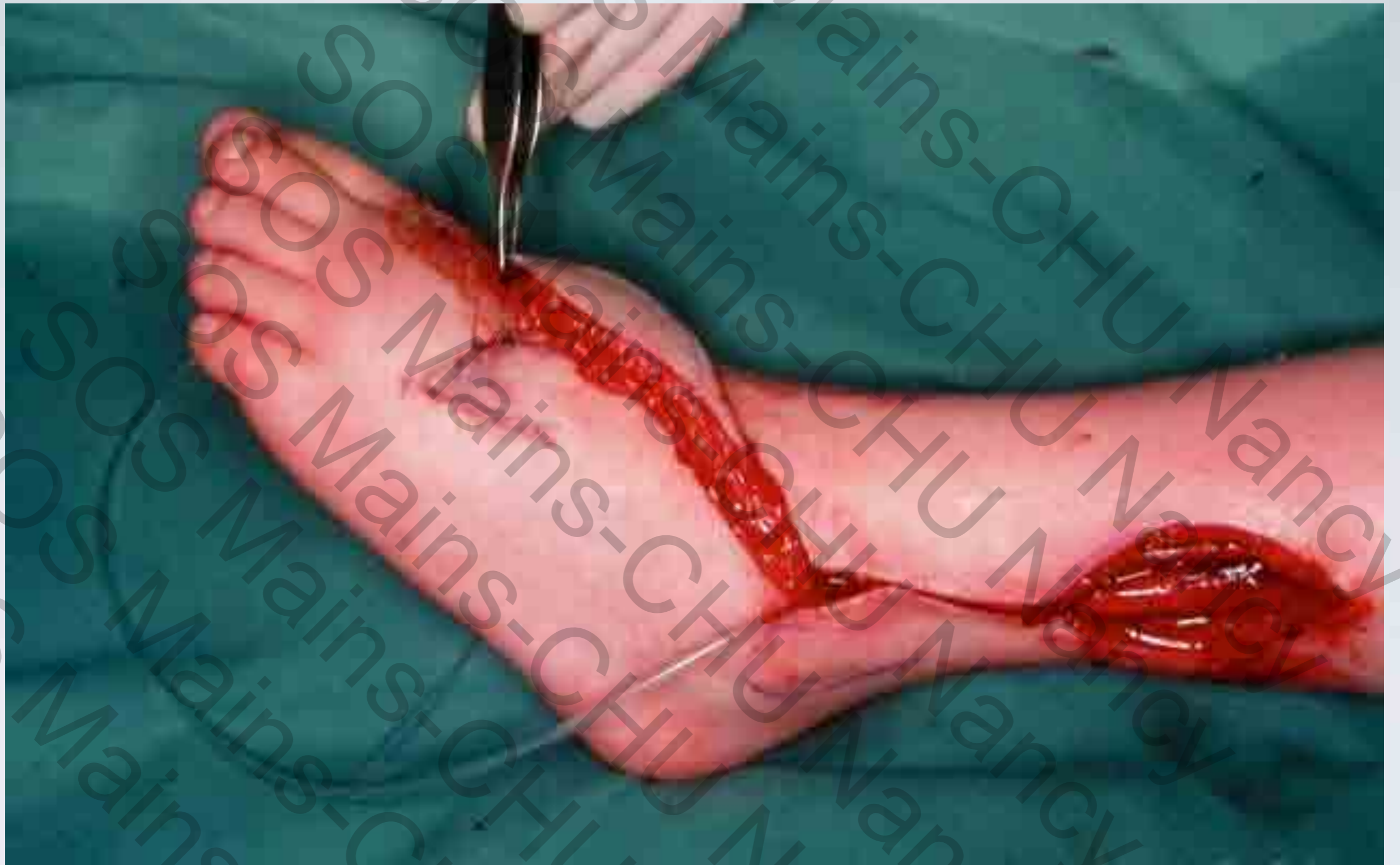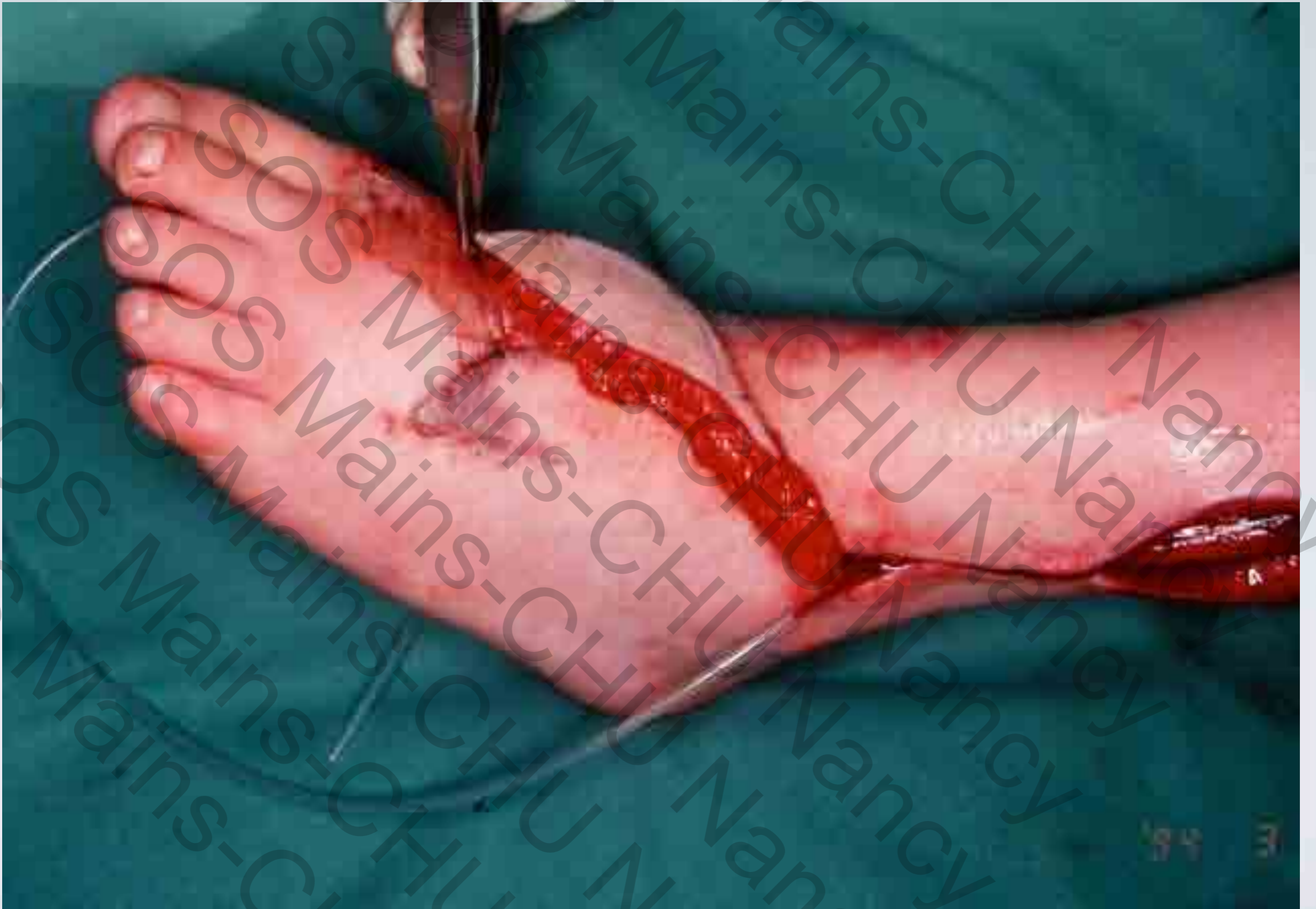












# CONCLUSIONS

- *Alternative au lambeau sural*
- *Plus exigeant techniquement*
- *Rançon cicatricielle similaire*